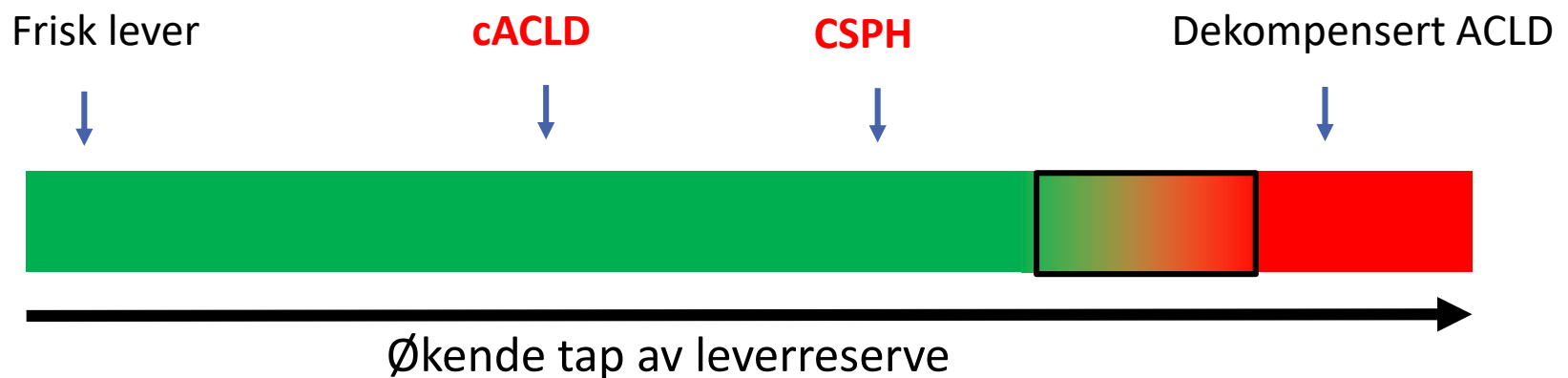


Målinger for å evaluere leverfibrose og portal hypertensjon

compensated Advanced Chronic Liver Disease (cACLD)

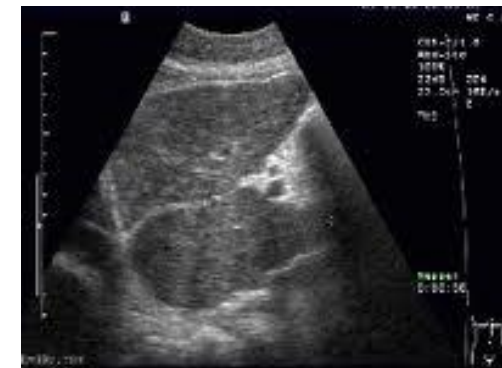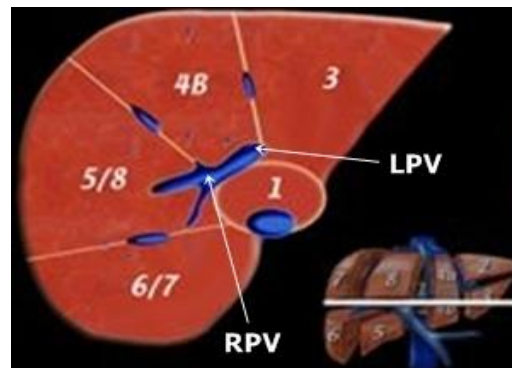
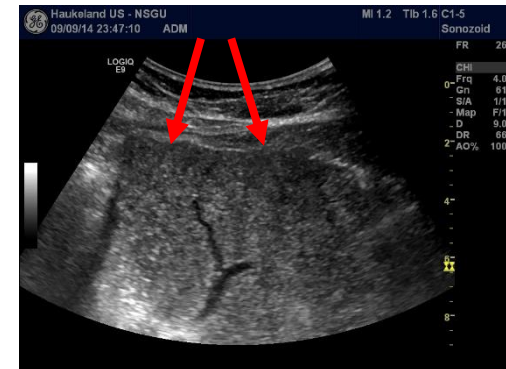
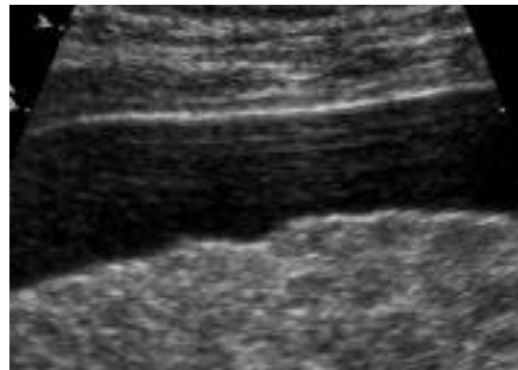
- cACLD inkluderer brodannende fibrose og cirrhose
- Ofte underdiagnosert
- Identifikasjon av pasienter med cACLD er viktig for å sette inn tiltak for å bremse eller reversere patologiske prosesser som fører til økende leverfibrose



Ultrasonografiske tegn på cACLD og CSPH

Morfologiske tegn:

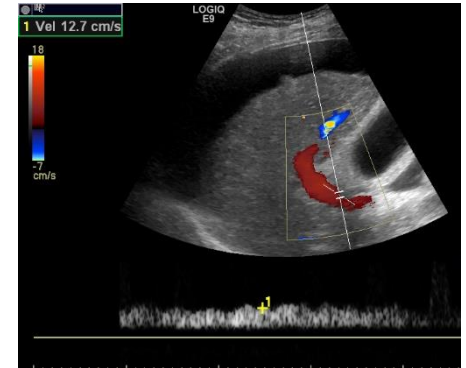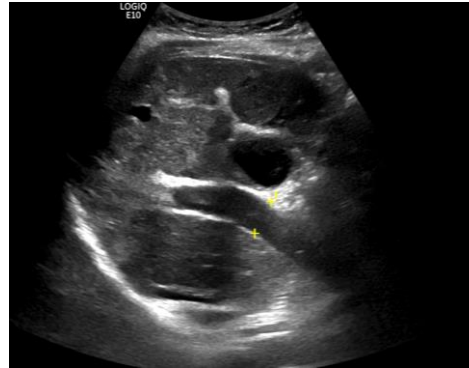- Uregelmessig overflate (bruk 9-12 Mhz)
- Hypertrofi av lobus caudatus
- Hypertrofi av venstre leverlapp
- Atrofi av høyre leverlapp



Ultrasonografiske tegn på cACLD og CSPH

Vaskularitet

- Dilatert portvene (> 13 cm)
- Redusert hastighet i portvenen (< 13 cm/sec)



- Tapt hastighetsvariasjon i levervener

Ekkogenisitet :

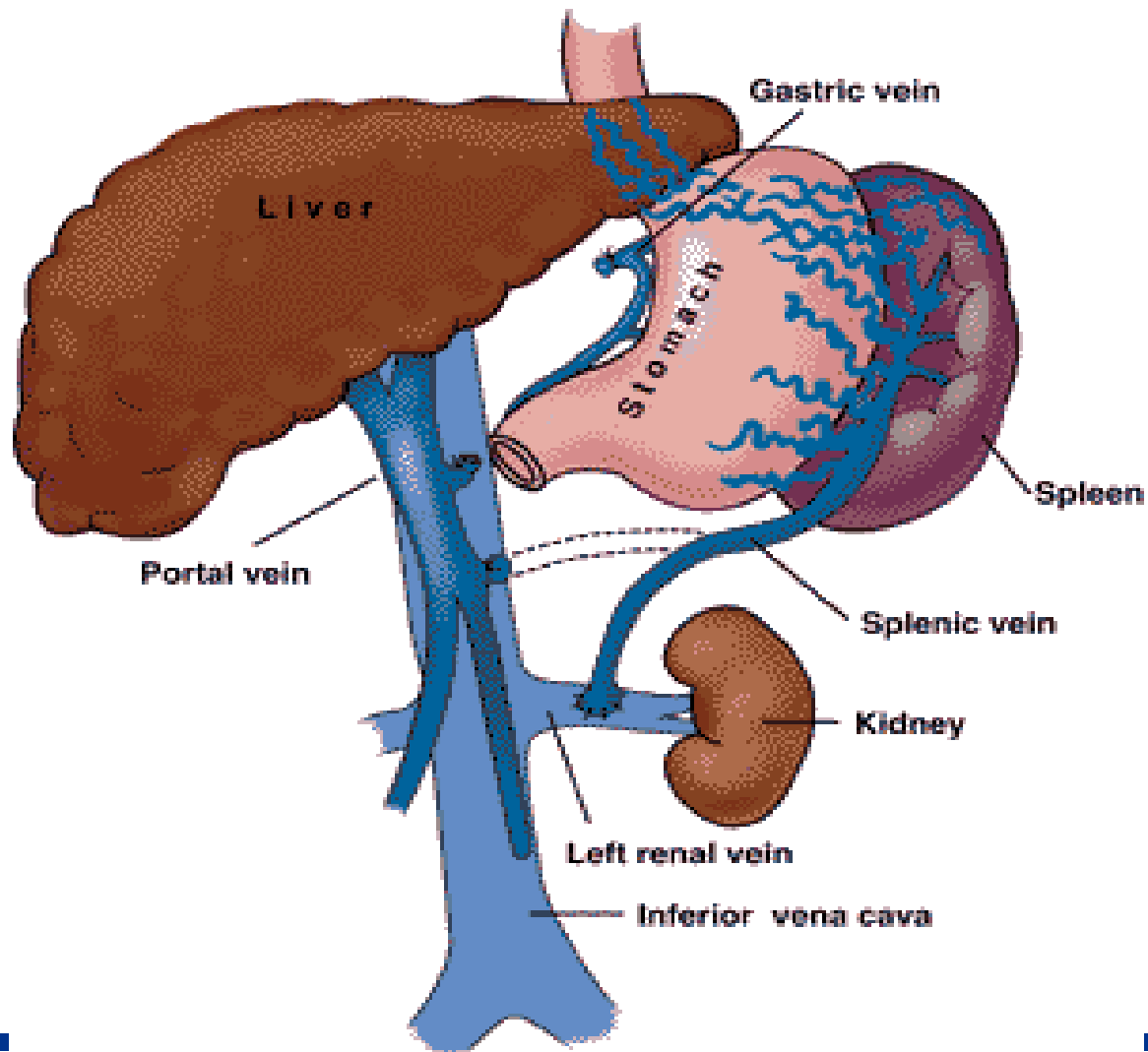
- Heterogent ekko mønster

Ultrasonografiske tegn på cACLD og CSPH

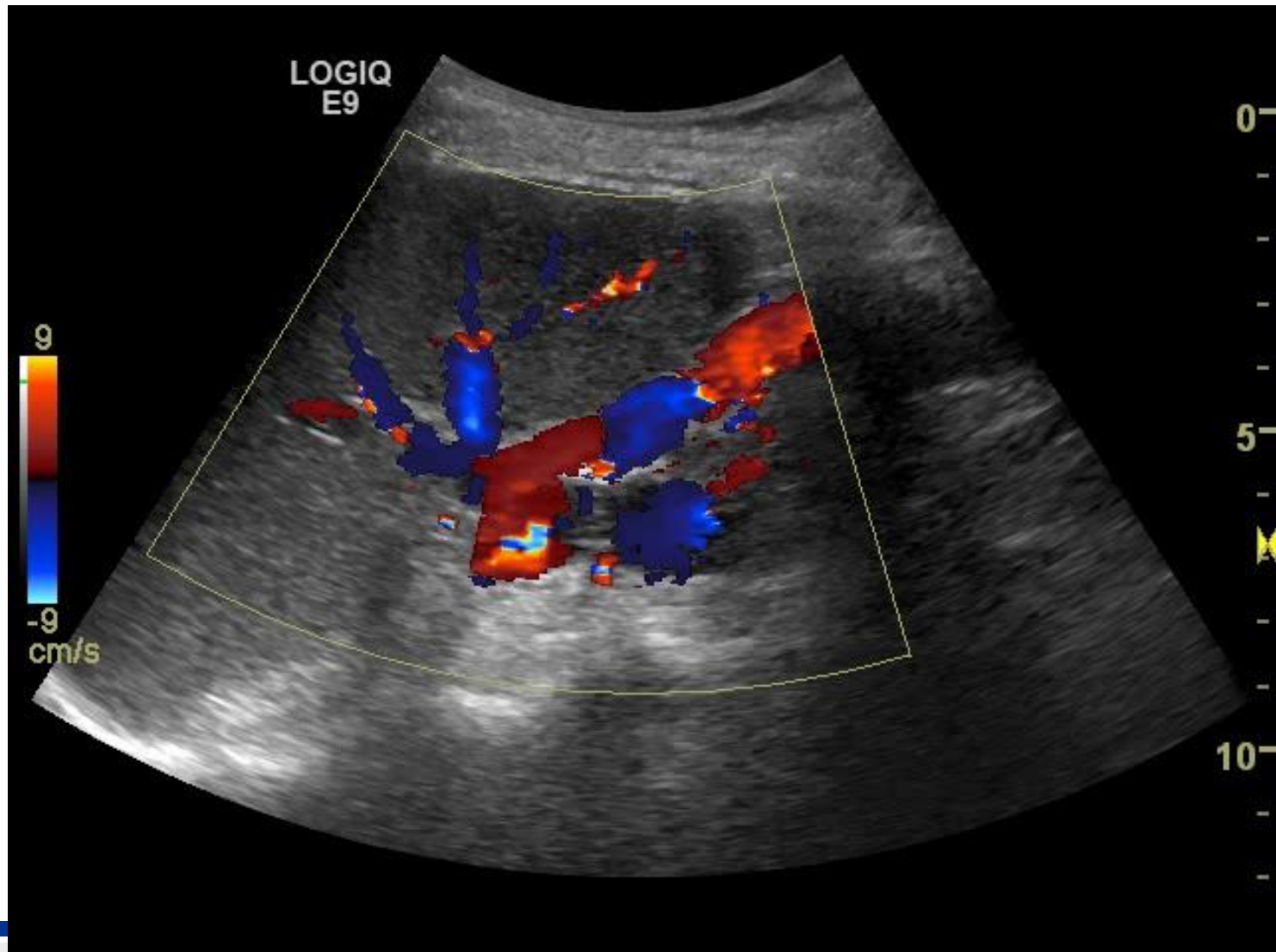
Andre tegn på portal hypertensjon

- Splenomegali
- Dilatasjon av miltvenen
- Splenorenale shunter

Splenorenal shunt



Spleno-renal shunt



Ultrasonografiske tegn på cACLD og CSPH

Andre tegn på portal hypertensjon

- Splenomegali
- Dilatasjon av miltvenen
- Splenorenale shunter

- Rekanalisering av umbilicalvenen

- Gastroøsofageale varicer

Gastroøsofageale varicer påvist med ultralyd

