
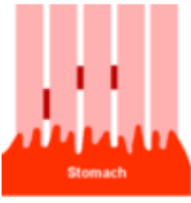




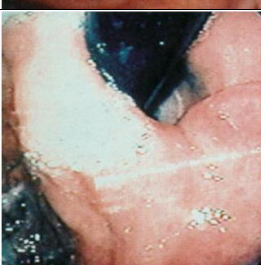



# Skjema for gastroskopi, SOReg-N

Se Håndbok for utfylling av variabler i SOReg-N for forklaringer til variablene

<b>Gastroskopi</b>			
<b>Synlig øsofagitt?</b>	<input type="checkbox"/> Nei	<input type="checkbox"/> Ja	
<b>Hvis ja, velg grad etter Los Angeles-klassifikasjonen:</b>			
<b>1 LA grad A</b> ≤ 5 mm, krysser ikke longitudinelle mucosafolder			
<b>2 LA grad B</b> > 5 mm, krysser ikke longitudinelle mucosafolder			
<b>3 LA grad C</b> Krysser longitudinelle mucosafolder men < 75% av cirkumferensen			
<b>4 LA grad D</b> Krysser longitudinelle mucosafolder og > 75% av cirkumferensen			
<b>Barrets (histologisk verifisert)?</b> Histologisk verifisert intestinal metaplasi i slimhinneforandringer som strekker seg ≥ 1 cm opp fra gastro-øsofageale overgang. Ref: Endoscopy 2017; 49: 191-198.	<input type="checkbox"/> Ja	<input type="checkbox"/> Nei	<input type="checkbox"/> vet ikke
<b>Har diafragmaåpningen blitt bedømt nedenfra?</b>	<input type="checkbox"/> Ja	<input type="checkbox"/> Nei	

<b>Hvis ja:</b>			
<b>Diafragmaåpningen, velg grad etter Hills klassifikasjon:</b> (ref: Journ Clin Gastroent 1999; 28 (3), p 194-197)			
<b>1 Hills grad 1</b> Intakt diafragmaåpning, intakt vevskant			
<b>2 Hills grad 2</b> Intakt diafragmaåpning, utflatet vevskant			
<b>3 Hills grad 3</b> Utvida diafragmaåpning, utflata vevskant			
<b>4 Hills grad 4</b> Utvida diafragmaåpning, ingen vevskant			
<b>Avstand tannrekka – diafragma</b>	cm		
<b>Avstand tannrekka – gastroøsofageale overgang</b>	cm		
<b>Helicobacter pylori</b>	<input type="checkbox"/> Negativ	<input type="checkbox"/> Positiv	<input type="checkbox"/> vet ikke
<b>Andre funn (beskriv kort):</b>			