



Nasjonalt Senter for  
Gastroenterologisk Ultrasonografi

National Centre for Ultrasound in Gastroenterology  
Haukeland University Hospital, Bergen, Norway

# Ultralyd Pankreas

## UI kurs Bergen 2024

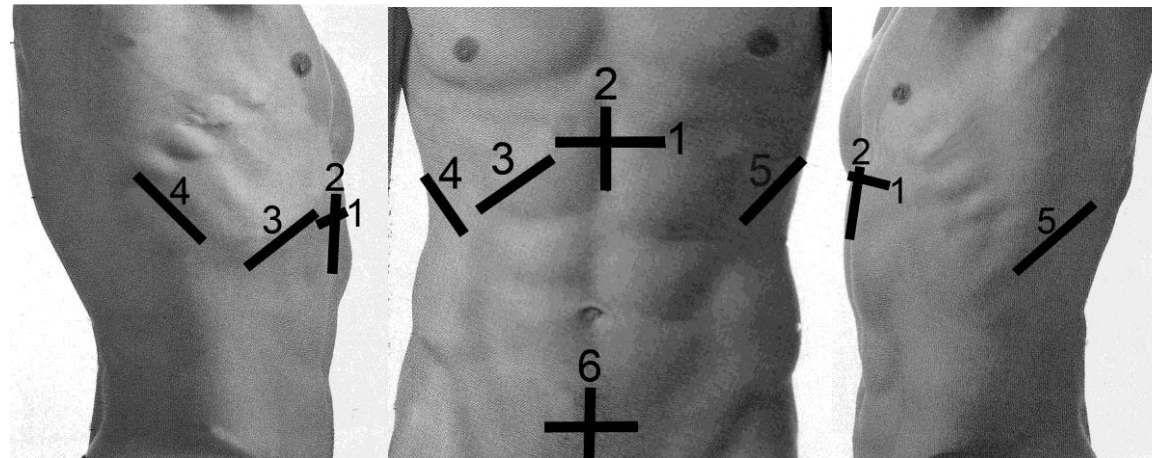
Trond Engjom, PhD  
Seksjonsoverlege, fordøyelsessjukdommer  
Haukeland Universitetssjukehus  
Bergen

# Pankreas-oversikt

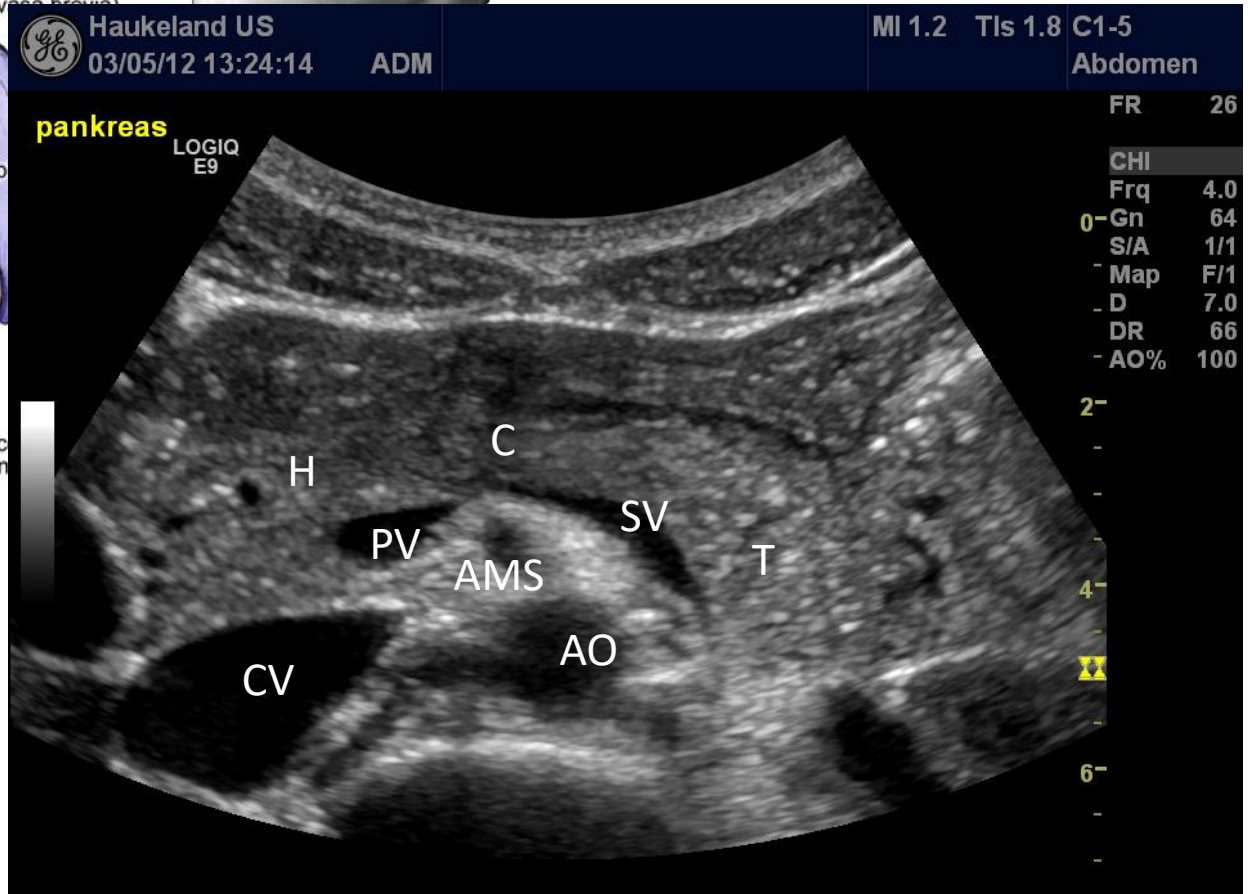
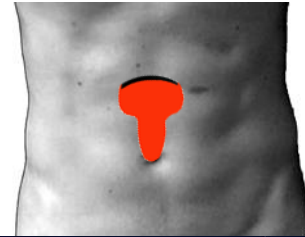
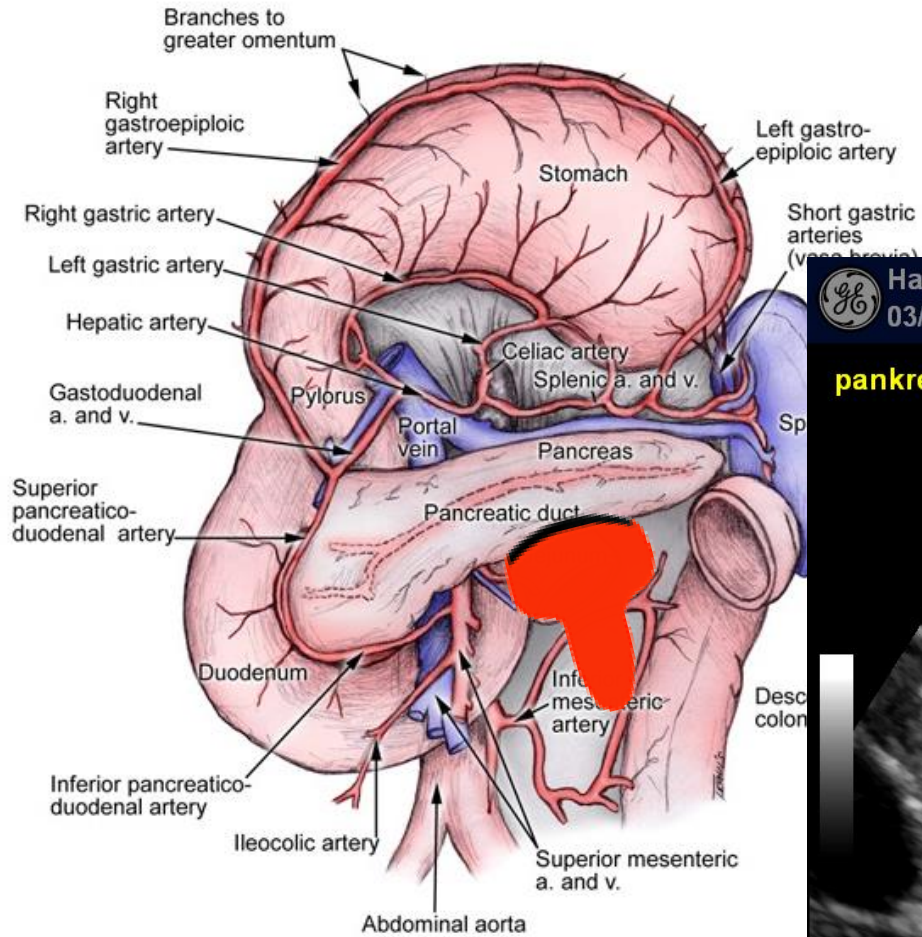
- Normal pankreas
- Pankreas cancer
- Cystiske pankreaslesjoner
- Pankreatitter
  - Akutte
  - Kroniske
  - Autoimmun

# 6+

- **Stasjon 1** *Transversalsnitt i epigastriet.*
- **Stasjon 2** *Lengdesnitt epigastriet.*
- **Stasjon 3** *Skråsnitt subcostalt.*
- **Stasjon 4** *Transversal- og lengdesnitt fra høy lateralflate.*
- **Stasjon 5** *Snitt fra venstre lateralflate.*
- **Stasjon 6** *Transversal- og lengdesnitt over symfyisen.*
- **Stasjon +** Orienterende skanning av tarmen

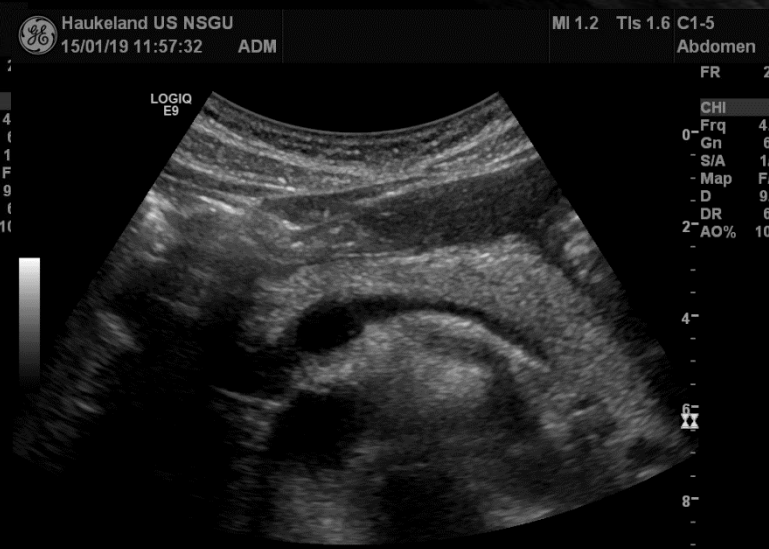
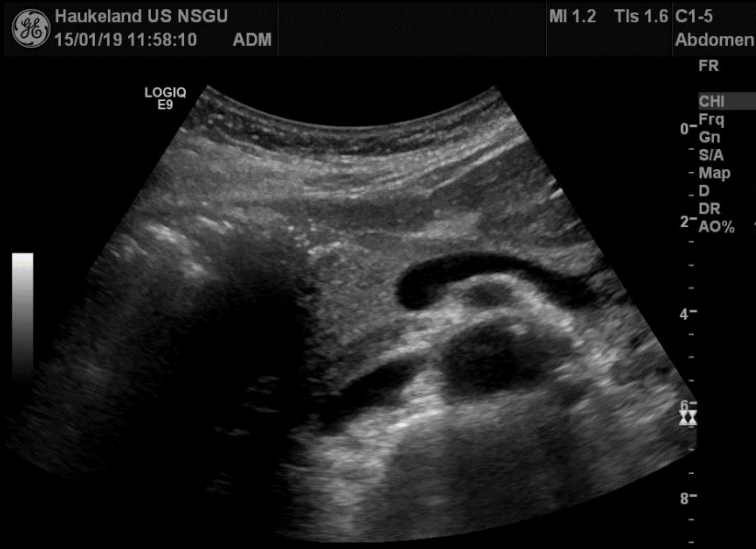
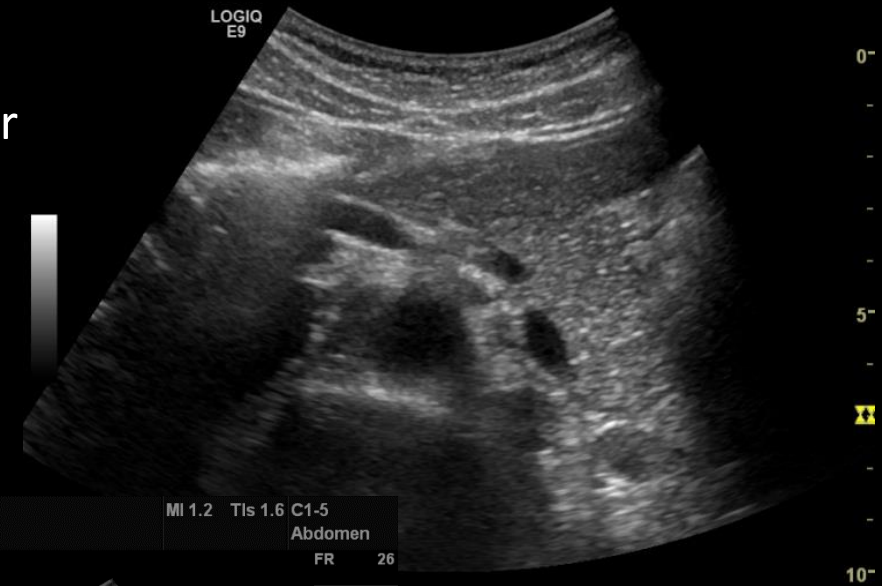# Pankreas-oversikt

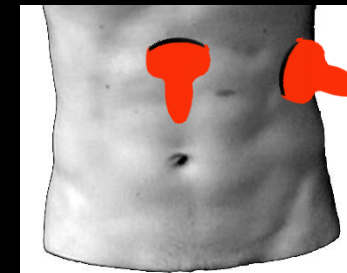


# Pankreas- fremstilling

- Stasjon 1,2 (og 5)
- Innsyn bedres ved ve. Sideleie, dyp inspirasjon eller ved inntak av vann
- Ductus pancreaticus 1-2mm (>3.5 mm → Dilatasjon)



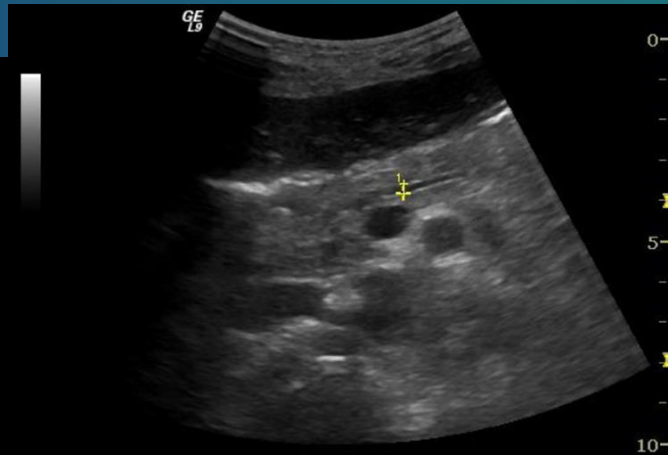
Cauda



K Nylund

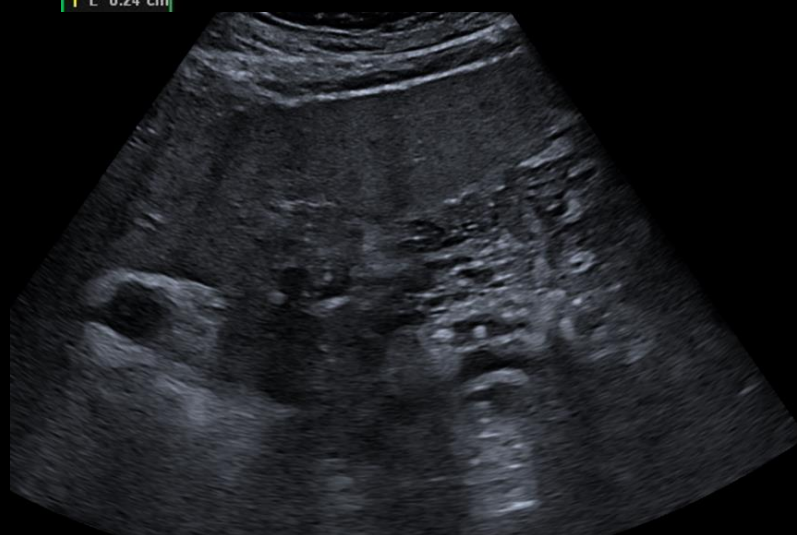

# Pankreas-fremstilling

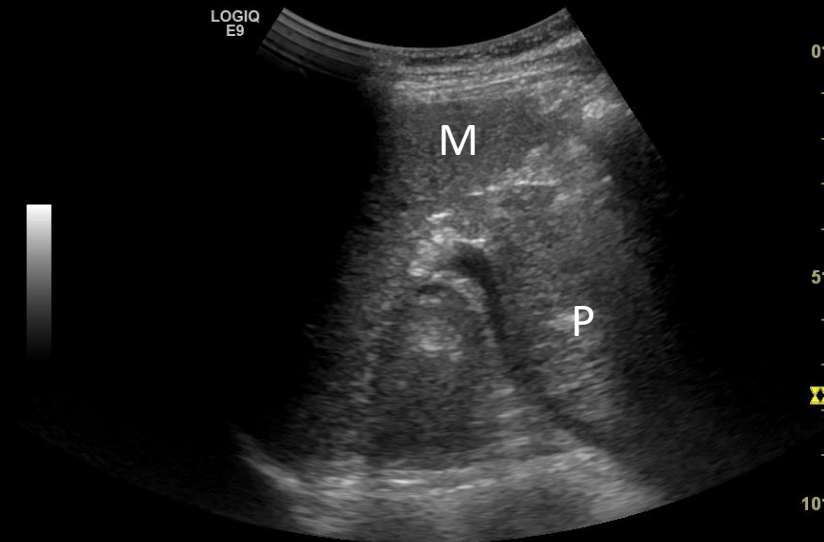


Normal ductus pancreatis

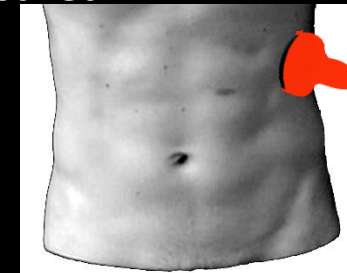
1 L 0.24 cm



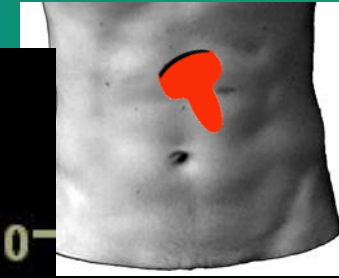
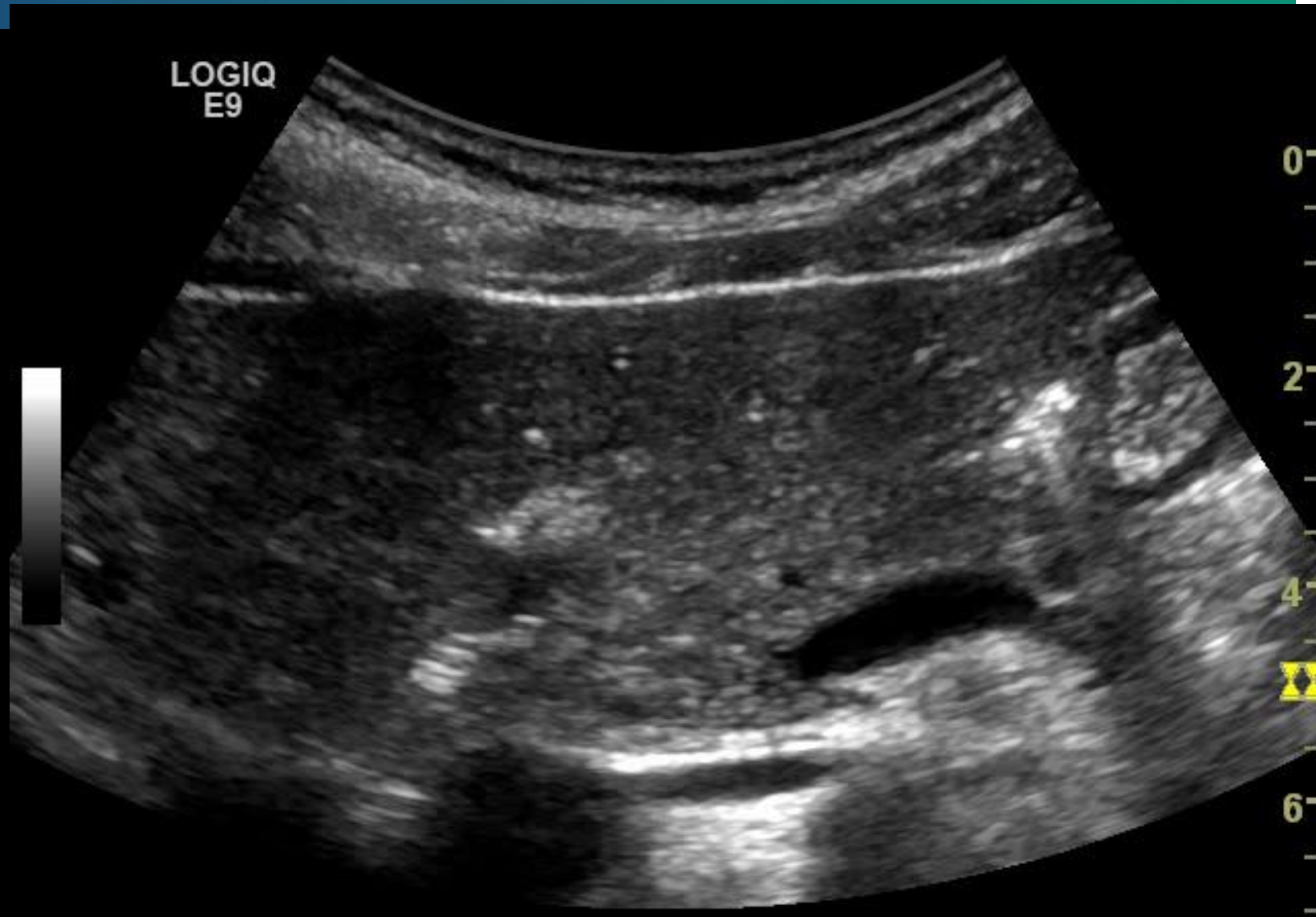Dilatert og kalibervekslet ductus med konkrementer ved KP



Pankreashalen kan sees «via» milten ved dårlig innsyn i epigastriet



# Pankreas live-scanning



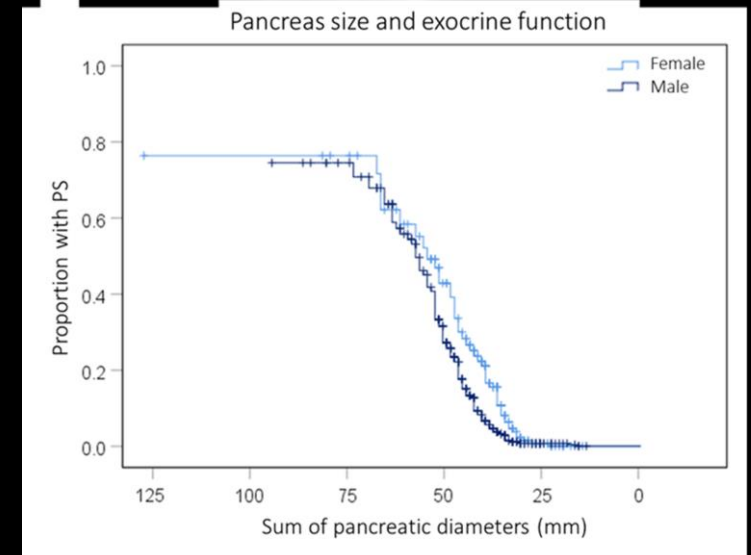
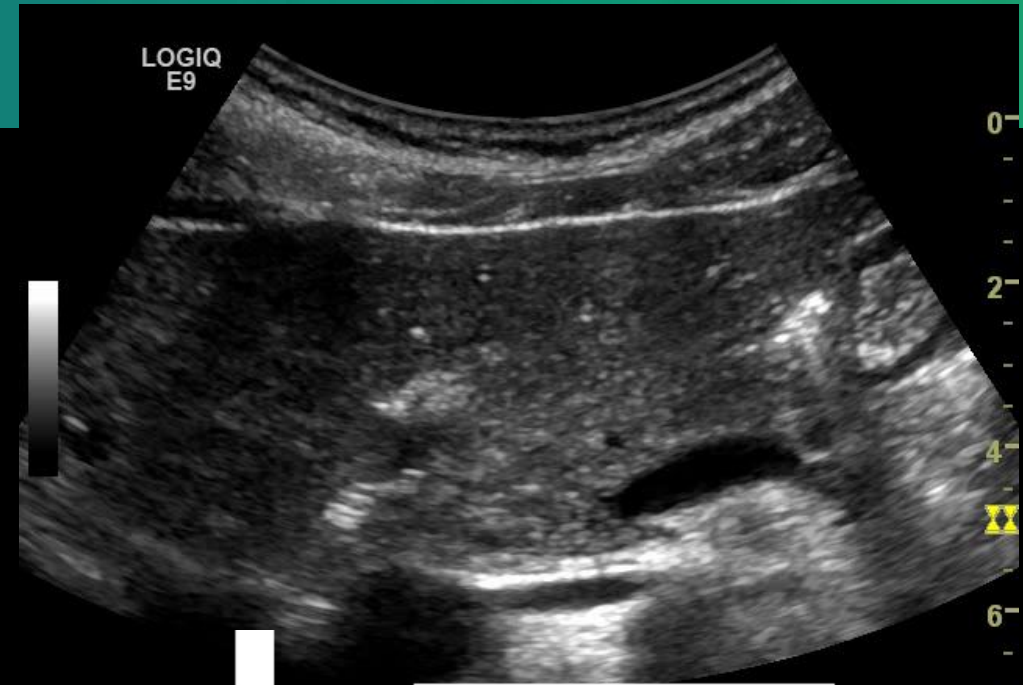# Relevante kliniske spørsmål

- Er kjertelparenchymet normalt/ volum normalt?
- Er der en svulst?
  - Brutt kontur?
  - Obstruksjon av pankreas eller gallegang?
- Er der pankreas cyster?
  - Neoplastiske?
- Magesmerter:
  - Akutt pankreatitt; Vanskelig
  - Kronisk pankreatitt
    - Kjent diagnose?
    - Komplikasjoner?



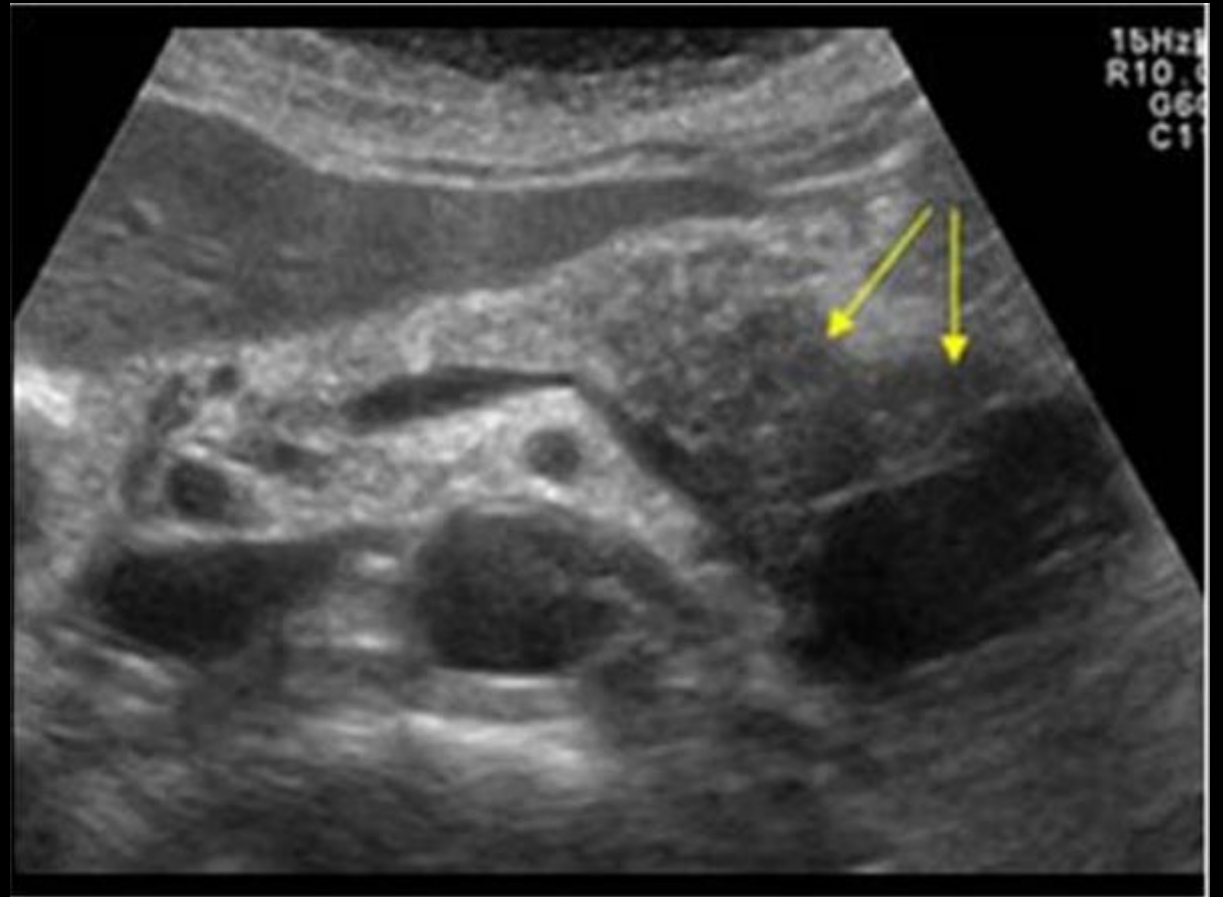
# Parenchym og volum

- Stor variasjon i størrelse og form
- Hos yngre normalt finspettet/ ekkogenisitet sammenlignbar med lever.
- Tiltagende lys ved økende alder (Fett/fibrose)
- Cutoff for fibrose er dårlig definert
  - 2 d målinger corpus:
    - >21mm Normal
    - 21-7mm lett atrofisk
    - <7mm uttalt atrofisk
  - Tydelig atrofi korrelerer til eksokrin svikt.



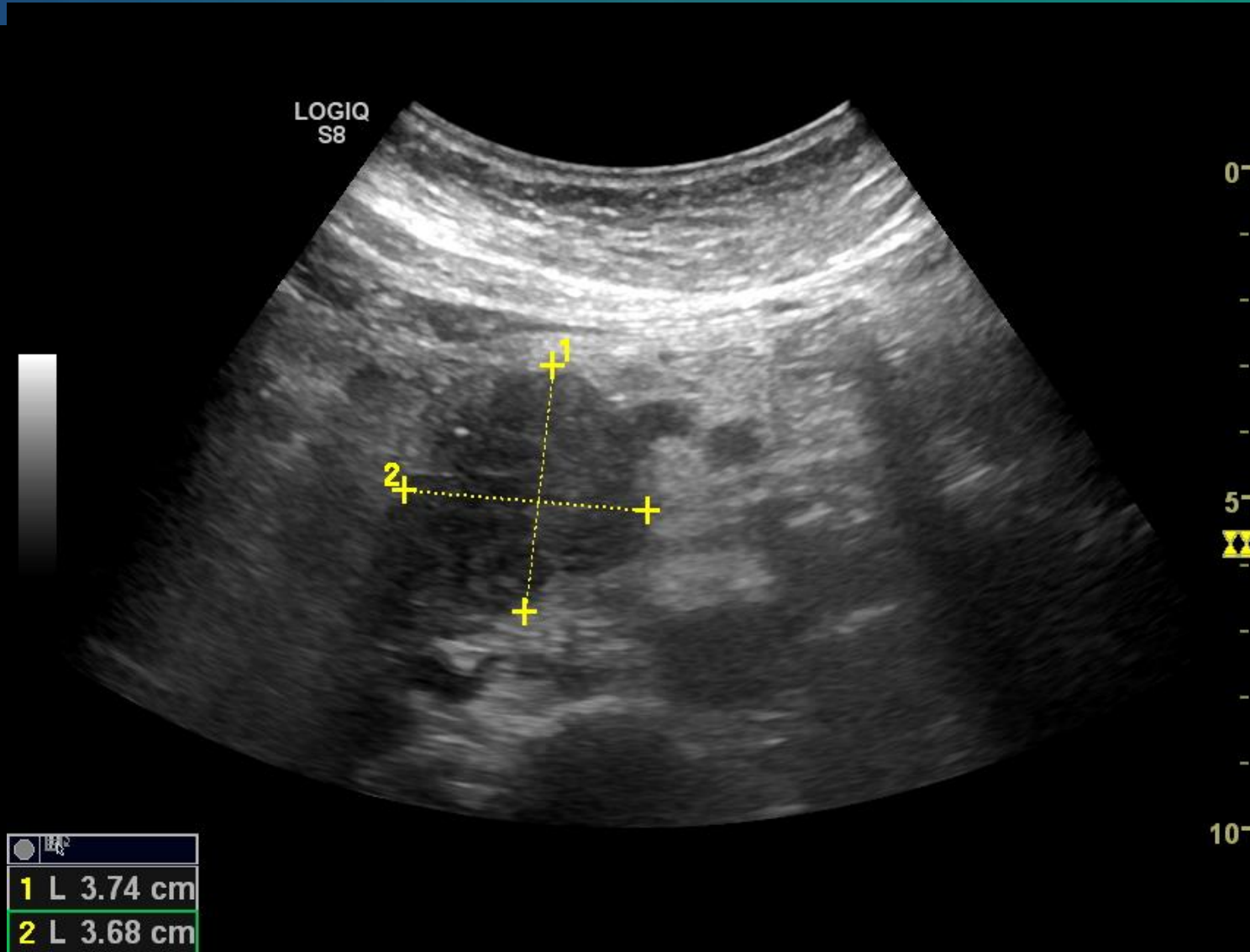
# Tumor i pankreas

- UL ofte førstelinjediagnostikk, Må suppleres med CT/ MR.
- Hypoekkogen oppfylning i pankreas.
  - Obstr av pankreasgang?
  - Obstr av galleveier?
  - Lymfeknuter?
  - Metastaser
  - Tidlig washout ved kontrast
  - Komplikasjoner
    - Ascites
    - Venøse tromber
    - Innvekst i kar

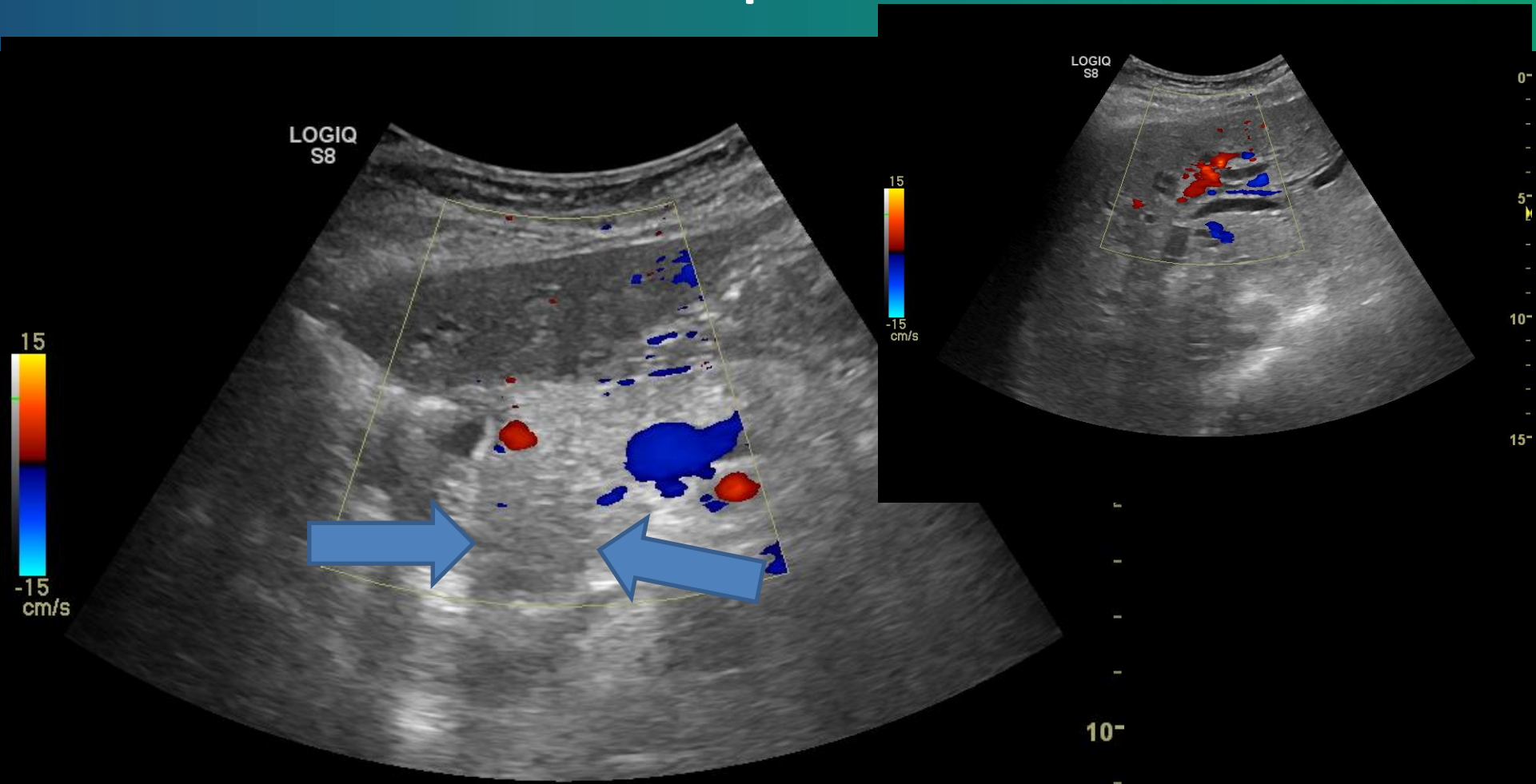


Stor tumor i pankreas hale

# Cancer pancreas

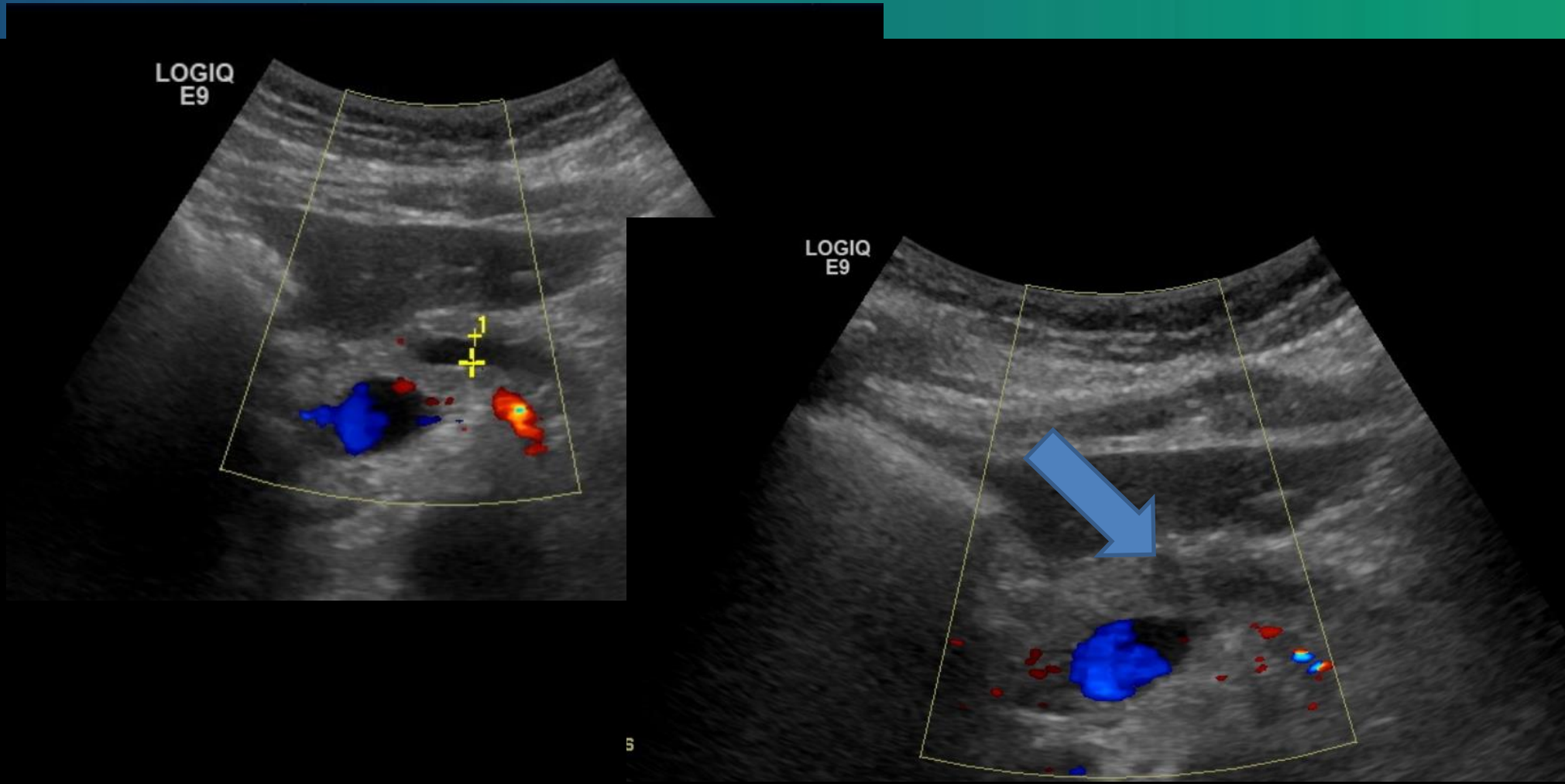


# Cancer pancreas



Tumor i caput pancreatis med dilaterte intrahepatiske galleveier (Bilde: Engjom)

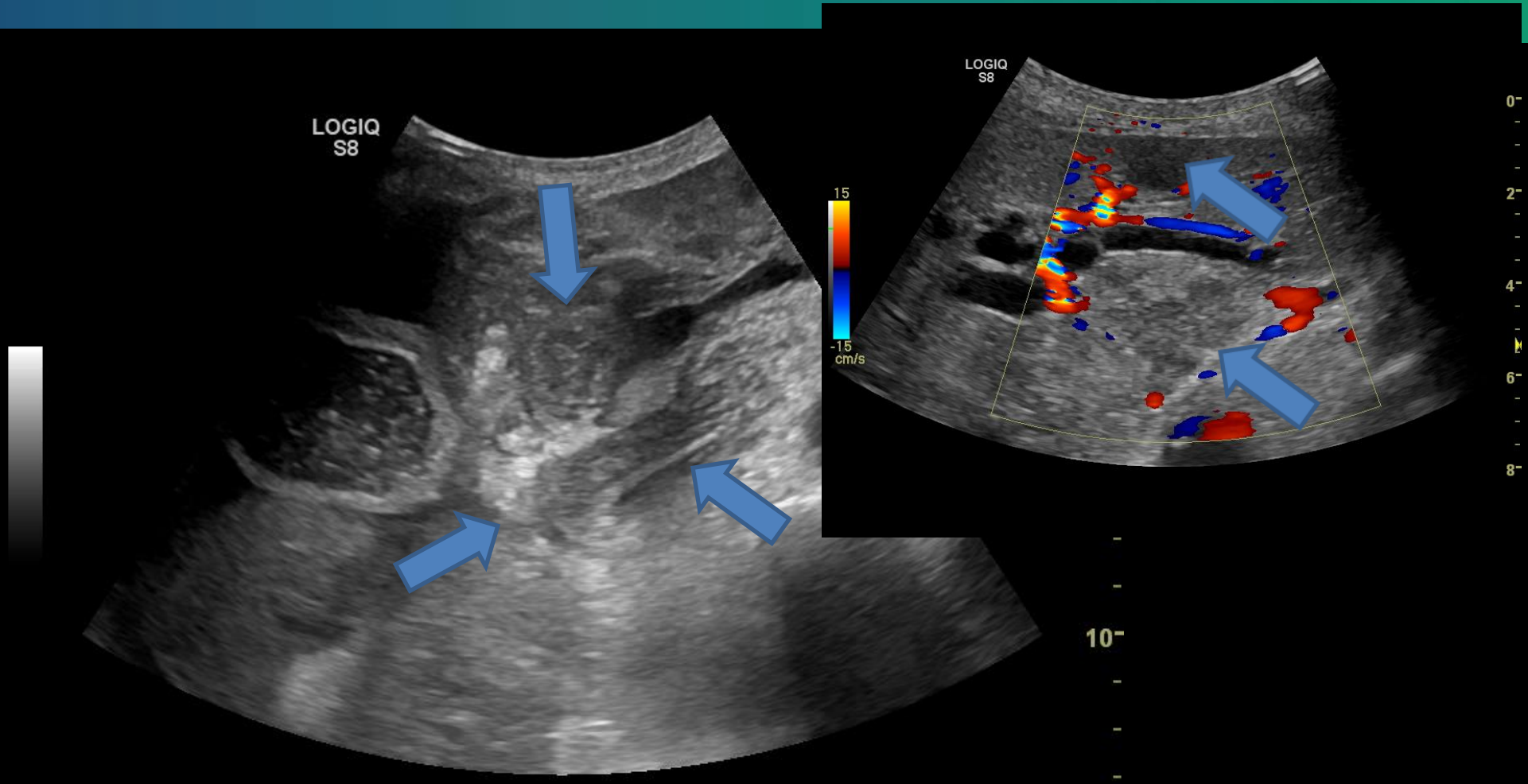
# Cancer pancreas?



Betydelig dilatert pankreasgang med brå avslutning (Bilde: Engjom)  
Er det noe i enden av gangen?

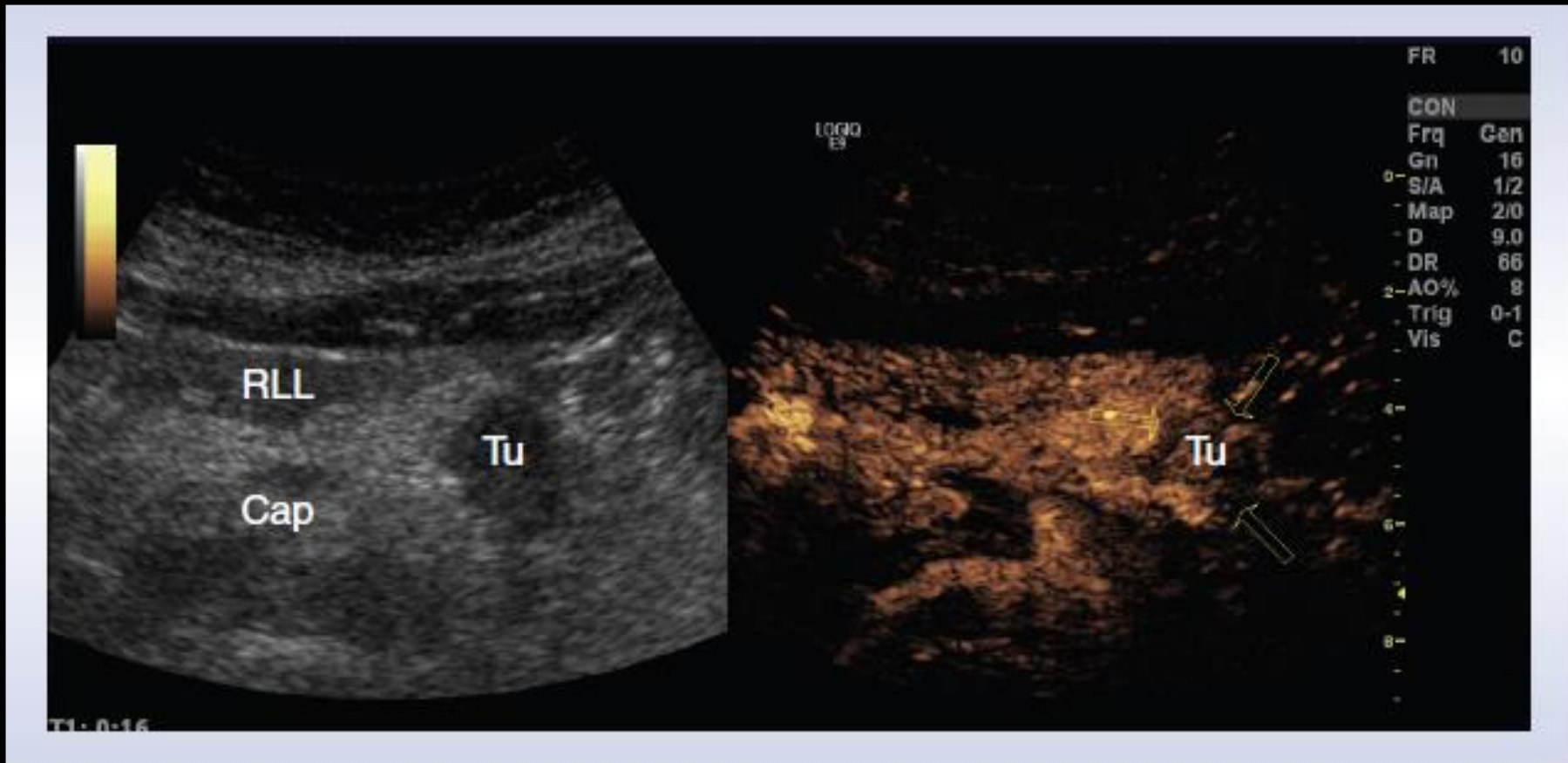


# Cancer pancreas- store tumores



Stor tumor i caput pancreatis med dilaterte intrahepatiske galleveier og to levermetastaser (Bilde: Engjom)

# Kontrastultralalyd



- Normal pankreas perfunderes raskt i arteriell fase.
- Maligne tumores i pankreas har manglende fylling eller tidlig utvasking allerede i løpet av første 30 sekunder.
- Kan skille malign tumor fra inflammatorisk lesjon eller neuroendokrin tumor.

# Nytte av ultralyd ved pankreascancer

- Ultralyd har god accuracy:
  - Sens 88,6 (På linje med CT)
  - Uerfaren operatør, dårlig innsyn, små tumores, spesielt i papilleområdet reduserer verdi.
- Nytte i preoperativ vurdering:
  - Dårligere enn CT for å vurdere resektabilitet
  - Supplement for vurdering av innvekst i kar
    - Lik CT: AMS, VMS, TC, levermetastaser:
    - Dårligere enn CT: Portvener og leverarterie
- US FNA har god accuracy, som EUS FNA

- Karlson & Al. Abdominal US for diagnosis of pancreatic tumor: prospective cohort analysis. Radiology 1999 Oct;213(1):107-11
- Minniti S& AL. Sonography versus helical CT in identification and staging of pancreatic ductal adenocarcinoma. J Clin Ultrasound 2003 May;31(4):175-82.
- D'Onofrio & AL. Ultrasound-guided percutaneous fine-needle aspiration of solid pancreatic neoplasms: 10-year experience with more than 2,000 cases and a review of the literature. Eur Radiol 2015 Sep 16.

# Cystiske pankreaslesjoner

## Box 1 Classification of pancreatic cystic lesions (PCLs)

### Non-neoplastic cysts

Pseudocyst

Simple or congenital cyst

Retention cyst

### Neoplastic cysts [pancreatic cystic neoplasms (PCNs)]

#### Mucinous cystic lesions

Intraductal papillary mucinous neoplasm (IPMN)

Mucinous cystic neoplasm (MCN)

#### Non-Mucinous cystic neoplastic lesions

Serous cystic neoplasm (SCN)

Solid-pseudopapillary neoplasm (SPN)


Cystic neuroendocrine neoplasm

Acinar-cell cystic neoplasm


#### Other neoplastic lesions

Ductal adenocarcinoma with cystic degeneration

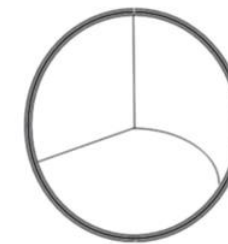
- Oppdages ofte tilfeldig på ultralyd eller CT
  - Prev : 1,2-19%
  - 80% non-neoplastisk
  - Økende neoplasi med alder
- Serøse vs mucinøse.




Pseudocyste



Serøs cystisk neoplasme



Mucinøs cystisk neoplasme



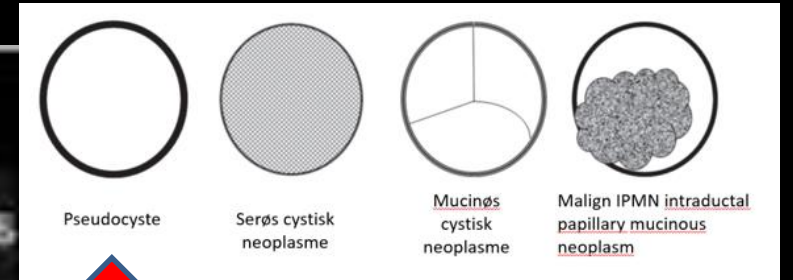
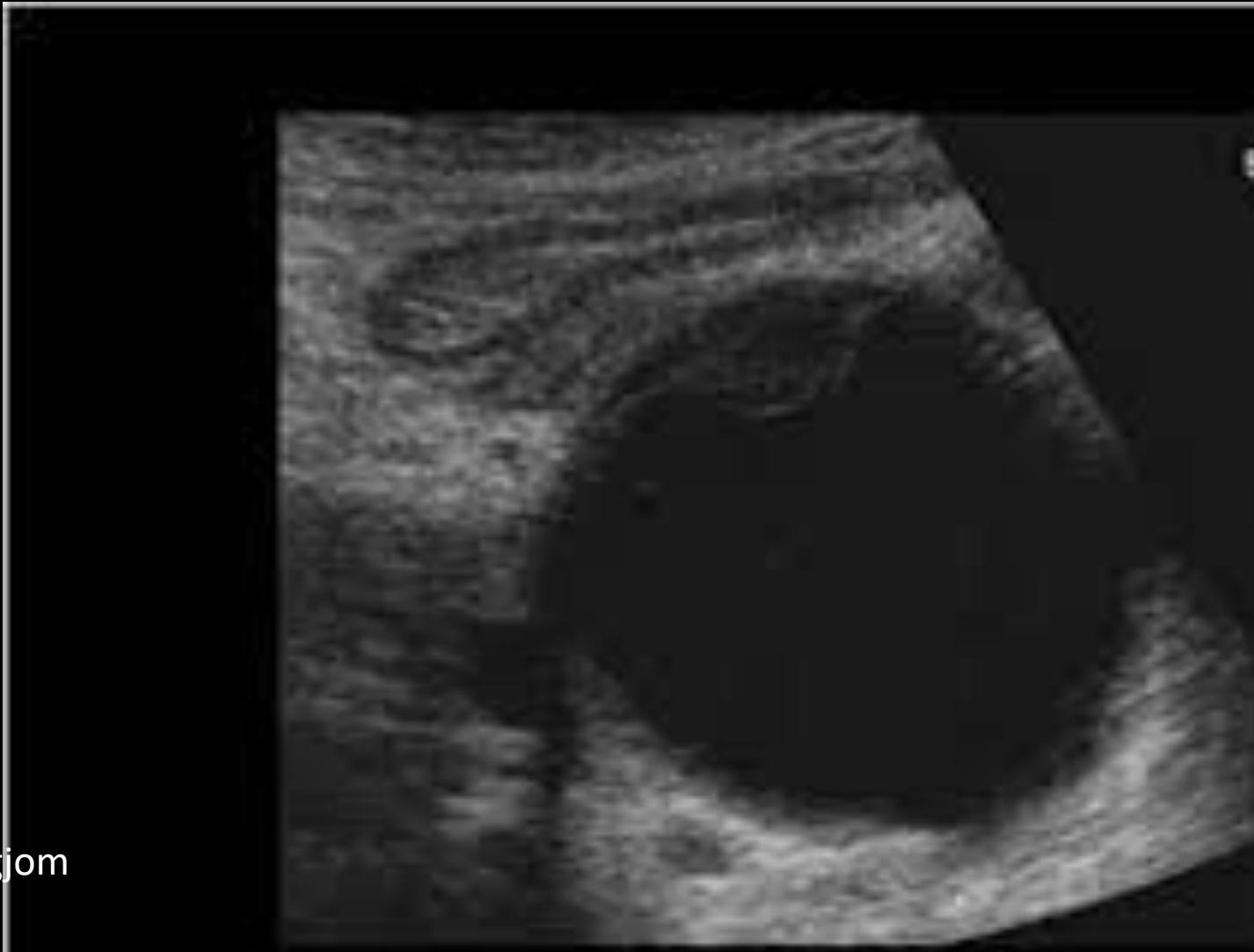Malign IPMN intraductal papillary mucinous neoplasm

# Cystiske pankreaslesjoner

Entity	Sex	Age	Localization/ Rx
<b>Main duct-IPMN</b> (Intestinal >>pancreatobiliary)	equal	>60	Head > body-tail
<b>Other intraductal neoplasms</b> IOPN, ITPN	Equal or F>M (IOPN)	>55	Head > body-tail
<b>Branch-duct IPMN</b> (gastric)	equal	50-60	Uncinate process, multifocal
<b>MCN</b>	Almost only females	45-55	Body-tail No duct communication
<b>SCN</b>	F>M	>60	Body-tail > head
<b>SPN</b>	F>>M	20-25	No preference

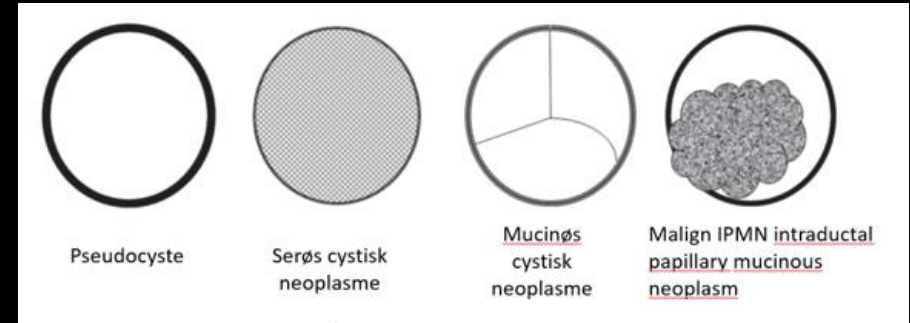
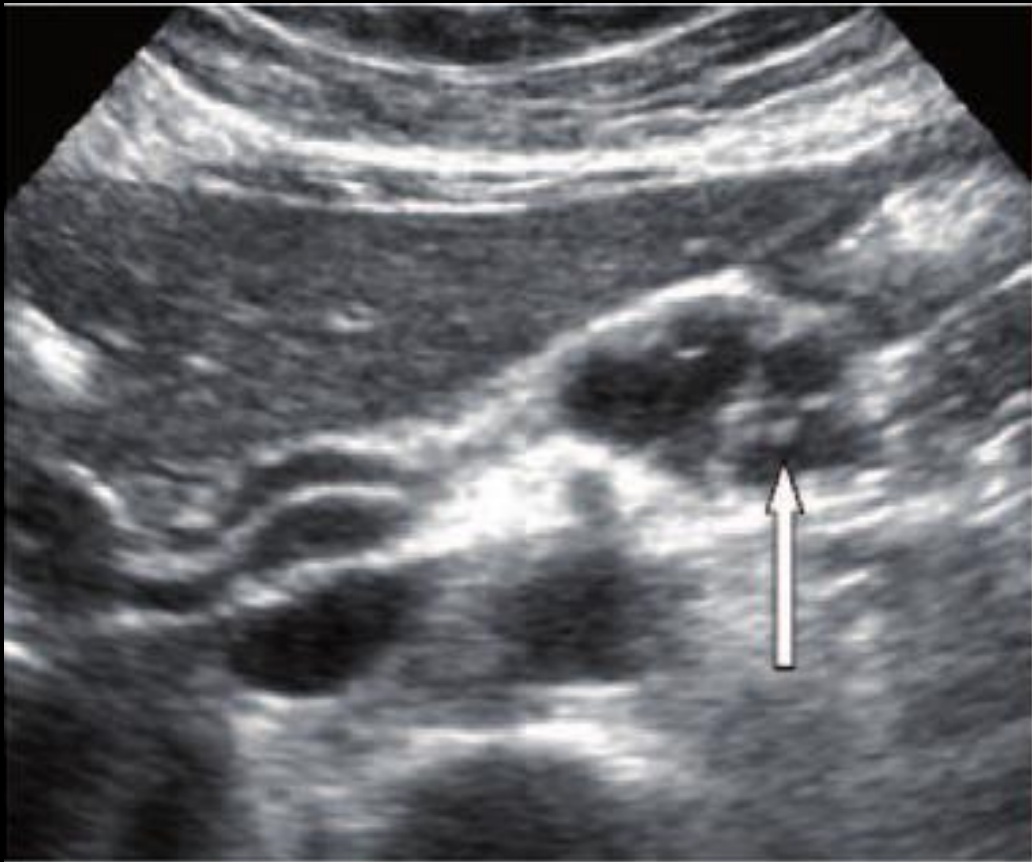


# Cystiske pankreaslesjoner



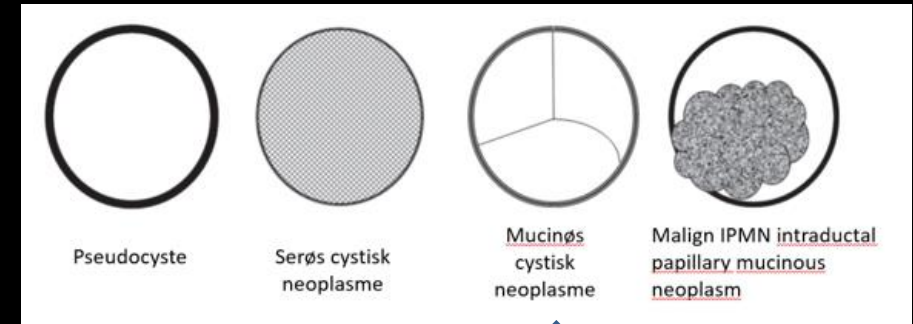
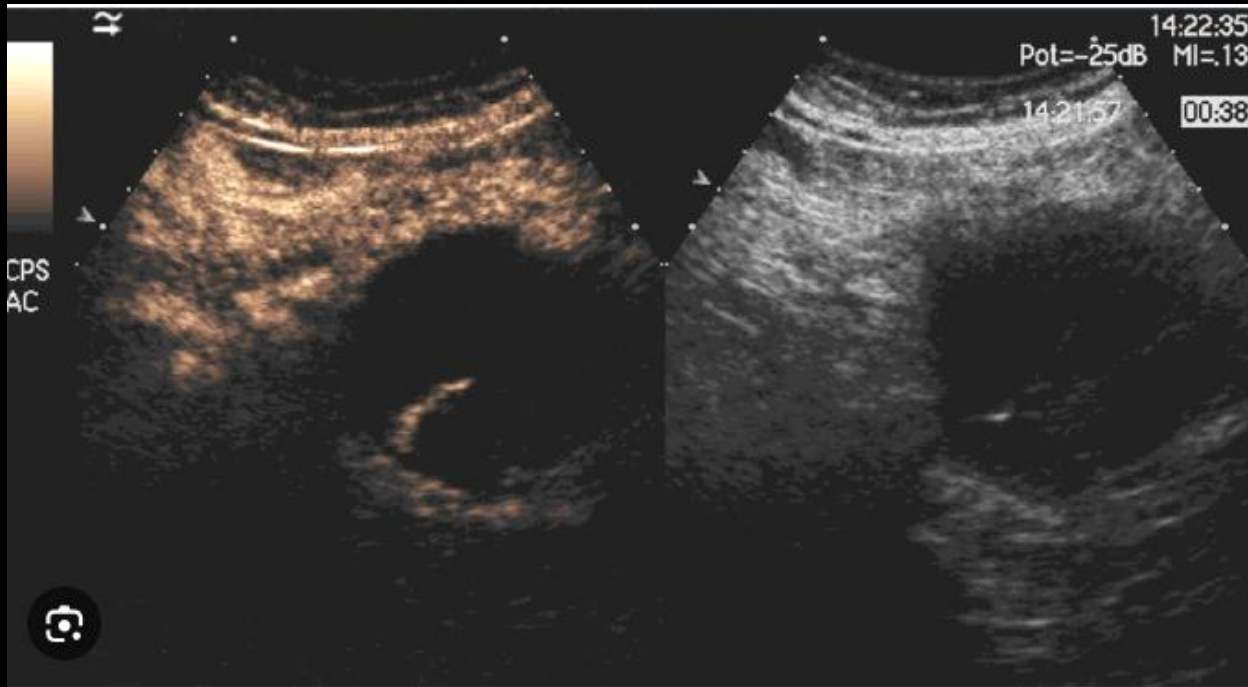Mann 60år.  
Kronisk pankreatitt.

# Cystiske pankreaslesjoner

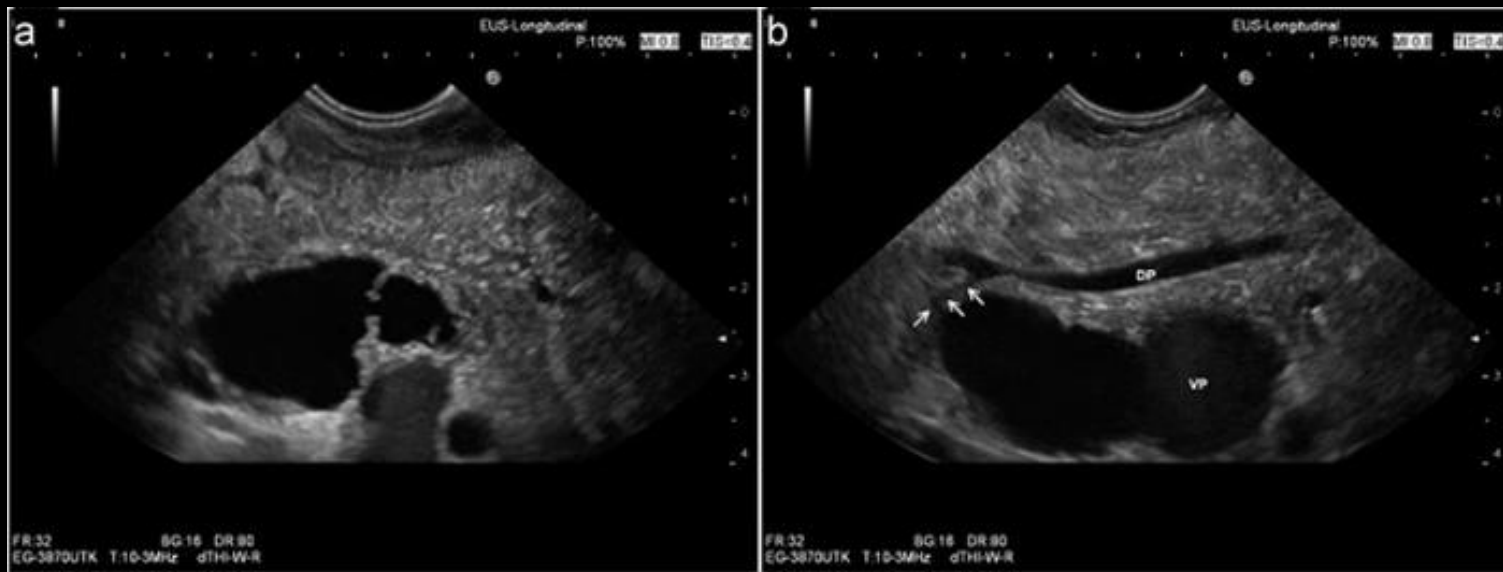

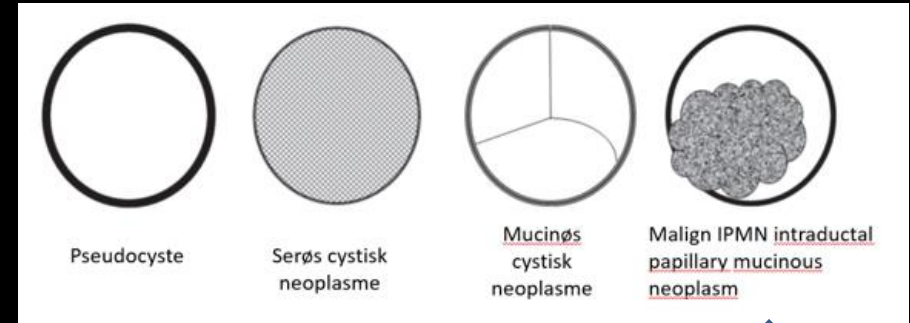
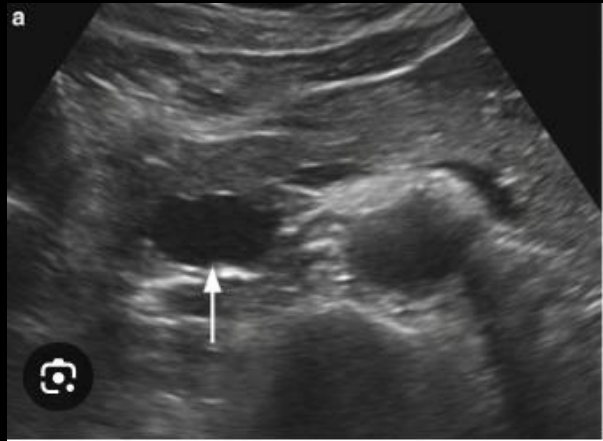


Multicystisk lesjon i pankreas  
EUS FNA: Serøs væske,  
Lav amylase/ CEA. Neg cyt  
Diagnose: SCN

# Cystiske pankreaslesjoner

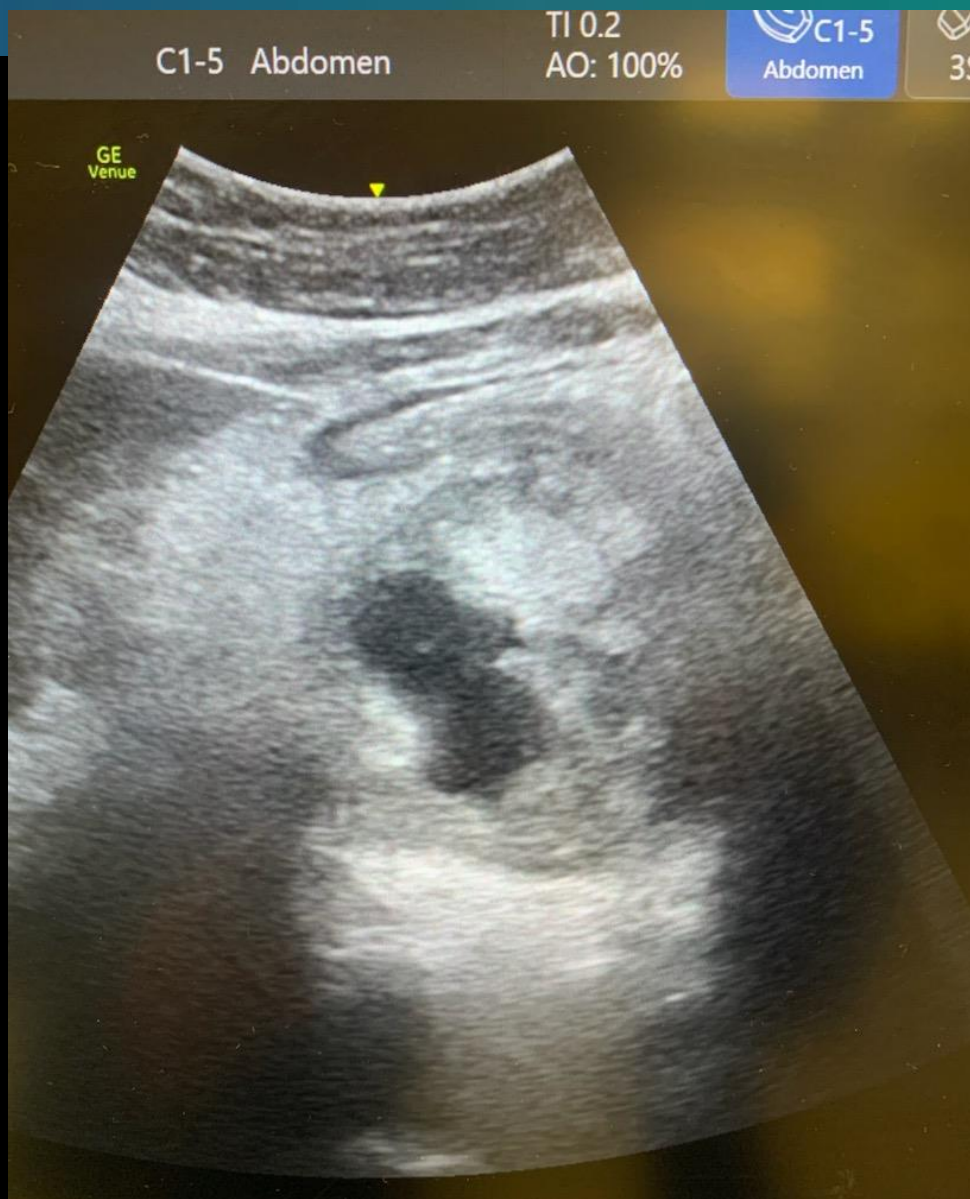


# Cystiske pankreaslesjoner



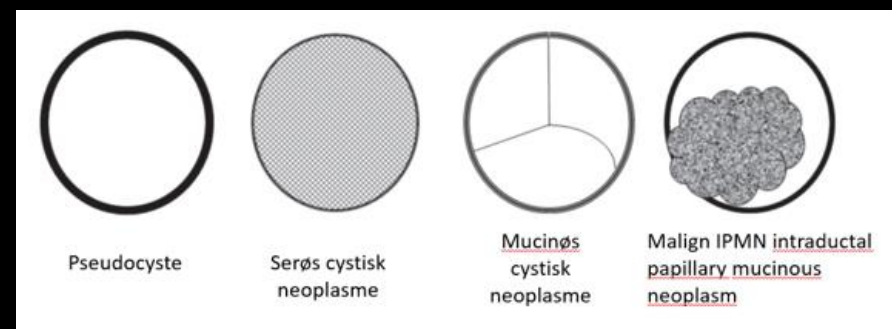


# Cystiske pankreaslesjoner



Bilde: Nordaas

Pasienten med kjent IPNM sist 3 cm under observasjon. Kommer inn i akuttmottak med kvalme, magesmerter og vekttap over tid. Litt feber og CRP 50. Cyste nå 6 cm i caput pancreatic. (Bilde: I Nordaas)



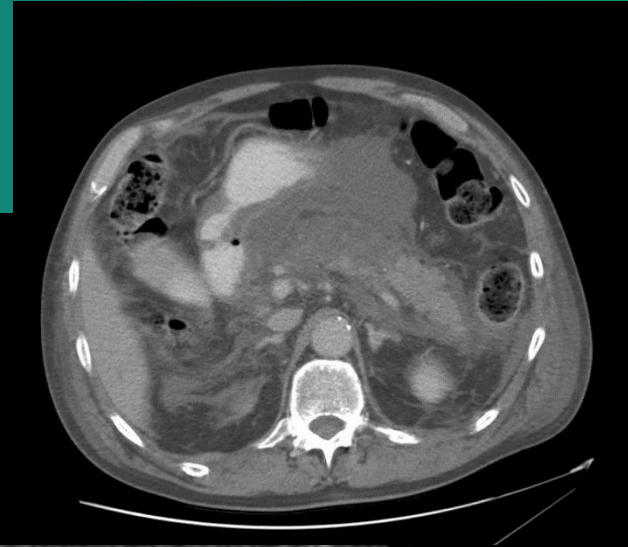


# Ultralyd ved Akutt pankreatitt

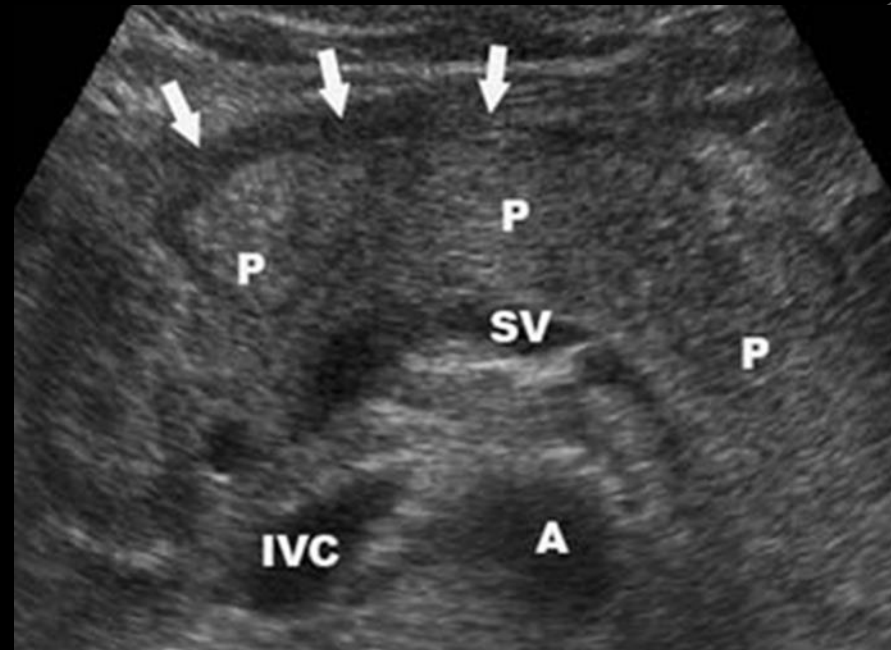
- God innledende undersøkelse, men klare begrensninger gjør supplerende CT nødvendig, helst etter dag 4
  - Smerte og distendert colon gir hemmet innsyn.
- Fordeler
  - Bedside, monitorering for komplikasjoner.
  - Fremstilling av galleveier/ gangobstruksjon/ konkrementer.
  - Veilede for intervensjoner.
  - CEUS for inflammatoriske masser vs nekroser.

# Akutt pankreatitt

- Tidlig fase: Initialt intra- og peripankreatisk ødem
  - Subtile funn/ normalt
  - Forstørret pankreas
  - Utvasket grense
  - Heterogent vev (nekrose)
  - Dilatert gang/ koledochus
  - Oppklaringer rundt pankreas
  - Konkremitter/ gallestener



Bilde: Rad avd HUS



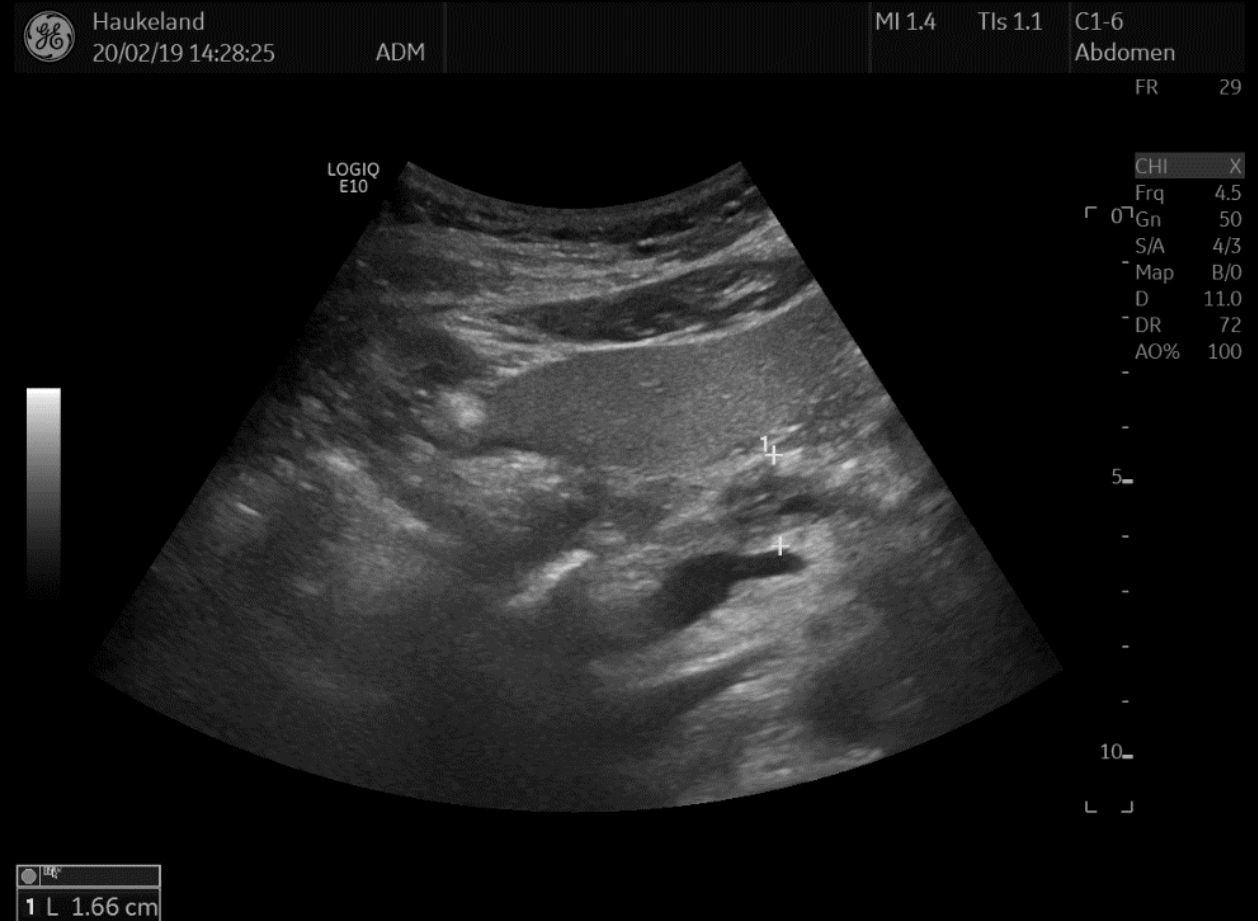Akutfase; svullen pankreas, peripankr. ødem

Bilde: WFUMB

Bilde: Nordaas

# Fokal akutt pankreatitt

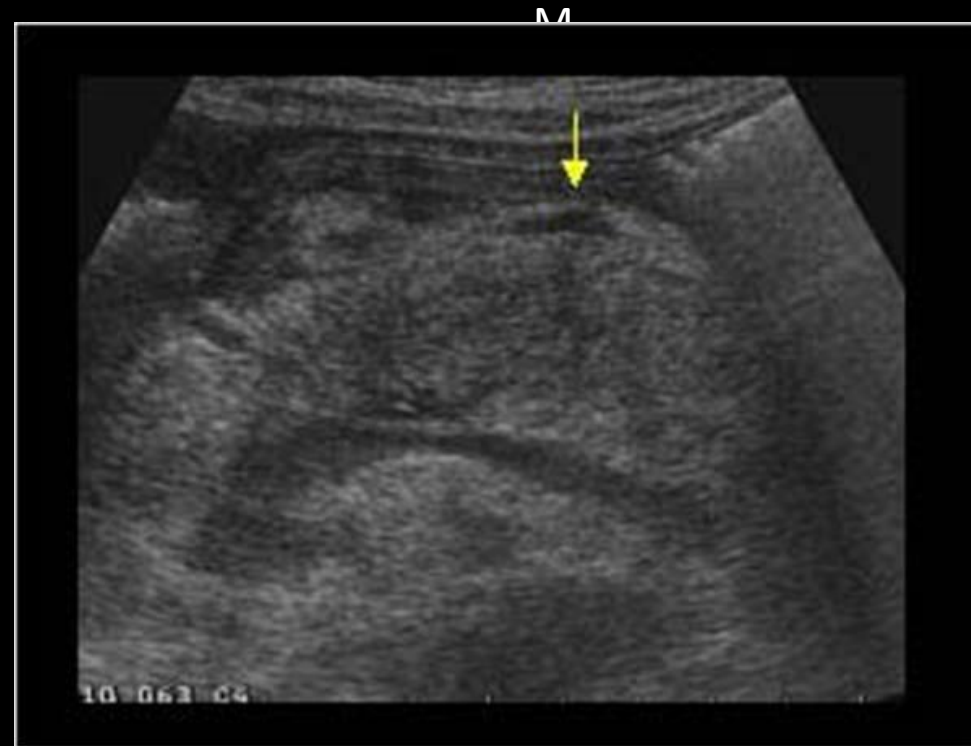- Fokale pankreatitter kan se ut som cancer



Fokal pankreatitt, dilatert og ødematøs gang

# Akutt pankreatitt

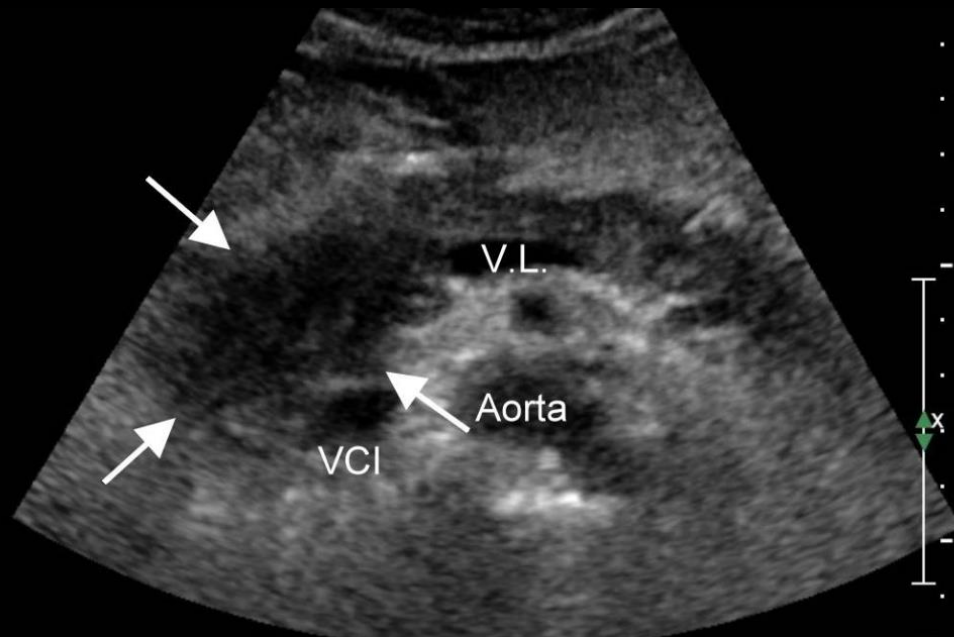
- **Senere komplikasjoner**
  - Pseudocyster
  - innkapsl peripankr væske
  - Nekroser
  - Pseudoaneurismer
  - Portospleniske tromboser
  - Blødninger
  - Abscesser
  - Ascites/ pleuravæske



Peripankreatisk væske ([www.ultrasoundcases.info](http://www.ultrasoundcases.info))

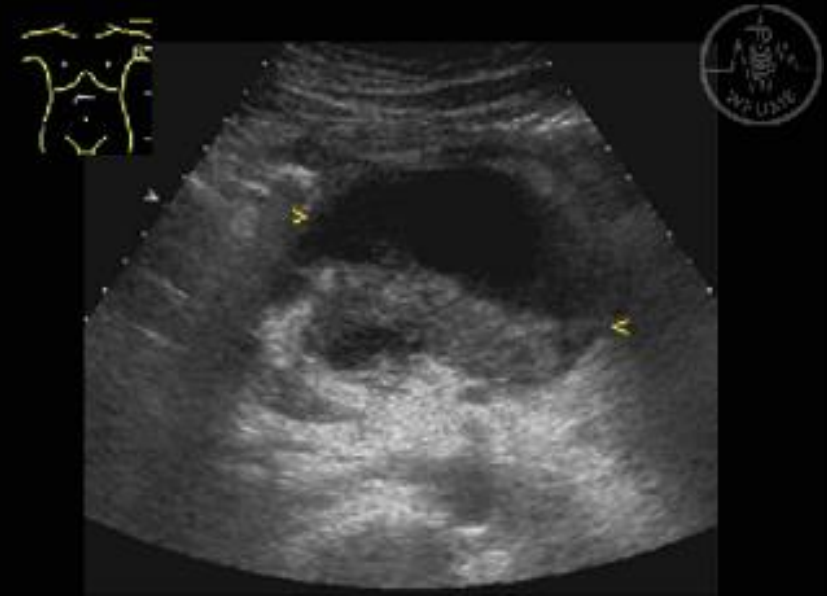
# Komplikasjoner til akutt pancreatitt

**Pseudocyster/ Abscess**



([www.sonographiebilder.de](http://www.sonographiebilder.de))

**Walled off necrose**

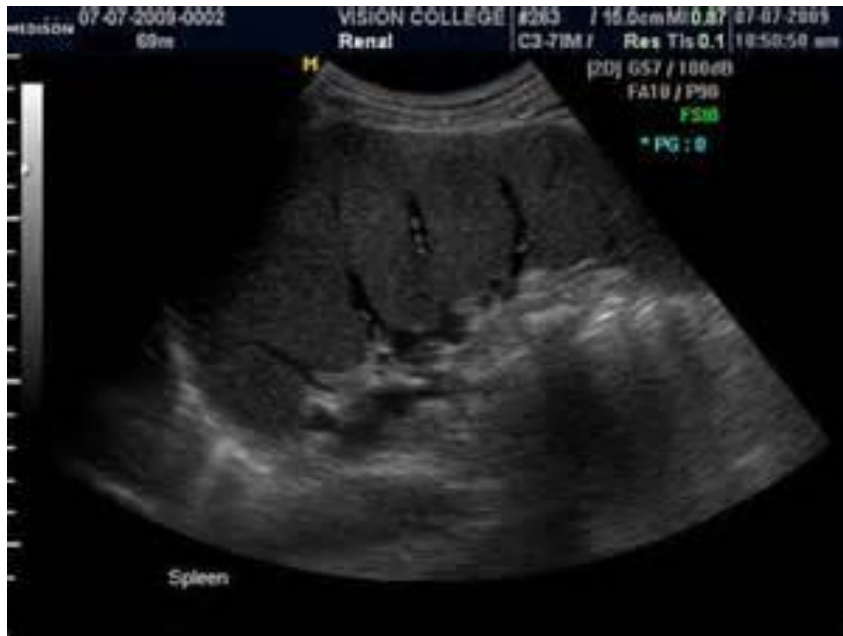

Bilde: WFUMB



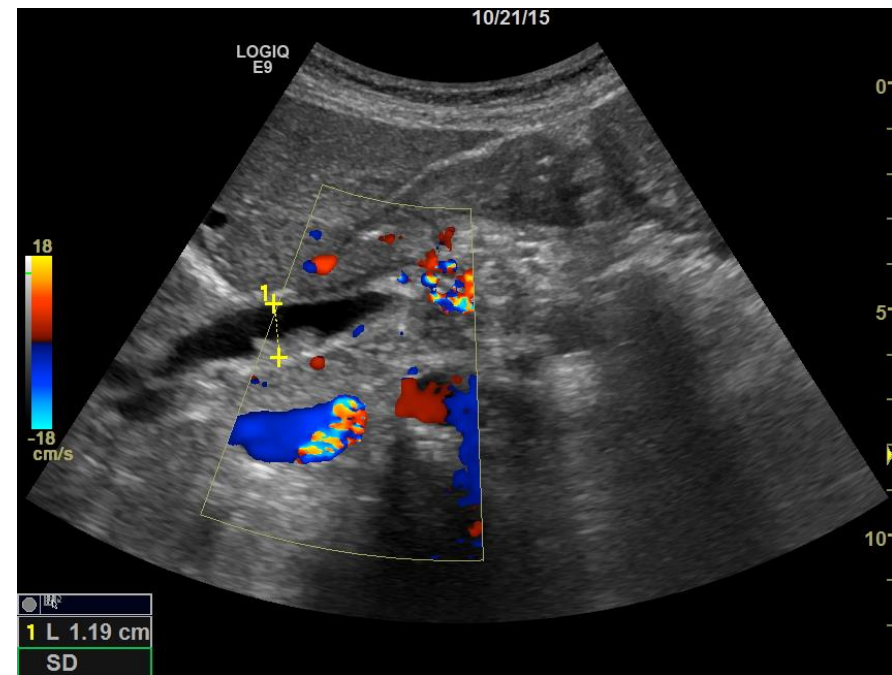
# Komplikasjoner til akutt pankreatitt

## Miltvaricer ved miltvenetrombose



Miltvaricer. [www.sean-duffy-art.com](http://www.sean-duffy-art.com)

## Konkrementer/ Kron. pankreatitt



Dilatert koledochus med konkrement.  
Kalk i pankreas, Twinkling artefact.  
Bilde: Engjom



# Ultralyd ved kronisk pankreatitt



- Ekstern ultralyd
  - Kan gi diagnosen
  - Nyttig for å følge forandringer hos pasienter med kjent kronisk pankreatitt.
- CT mest brukte modalitet
  - Begrensninger for små forandringer i gang og parenchym
- MR kan vise tidlige forandringer
- Endoskopisk ultralyd er gullstandard, men invasiv



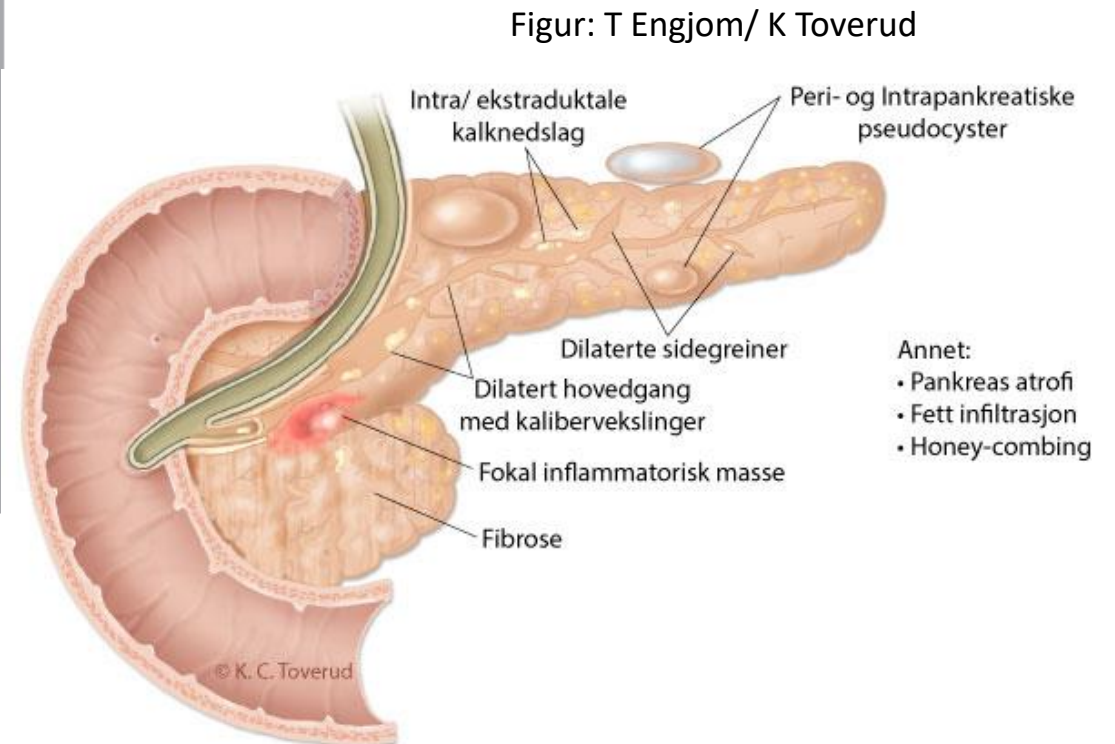
# Kronisk pankreatitt



Table 1. Correspondence between characteristics in standard endoscopic ultrasonography and pathologic findings in chronic pancreatitis.

Standard EUS	Pathologic findings
<b>Parenchymal criteria</b>	
Hyperechoic foci	Small calcifications
Hyperechoic strands	Fibrosis
Lobularity	Edema or fibrosis
Cysts	Pseudocysts
Calcifications	Calcifications
<b>Ductal criteria</b>	
MPD dilatation	MPD dilatation
MPD irregularity	MPD irregular
Hyperechoic MPD walls	Ductal fibrosis or edema
Visible side branches	Dilated secondary branches

*EUS: Endoscopic ultrasonography; MPD: Main pancreatic duct.*





**Table 2. Rosemont consensus definition.**

Rank	Features	Definition	Diagnostic findings	Location
<b><i>Parenchymal features</i></b>				
1	Major A	Hyperechoic foci with shadowing	Echogenic structures $\geq 2$ mm in length and width that shadow	Body and tail only
2	Major B	Lobularity with honeycombing	Well circumscribed, $\geq 5$ mm structures with enhancing rims and relatively echo-poor centers, with $\geq 3$ lobules	Body and tail only
	Minor	Lobularity with honeycombing	Well circumscribed, $\geq 5$ mm structures with enhancing rims and relatively echo-poor centers, with noncontiguous lobules	Body and tail only
3	Minor	Hyperechoic foci without shadowing	Echogenic structures $\geq 2$ mm in length and width with no shadowing	Body and tail only
4	Minor	Cysts	Anechoic, rounded/elliptical structures with or without septations	Head, body and tail only
5	Minor	Stranding	Hyperechoic lines $\geq 3$ mm in length in at least two different directions with respect to the imaged plane	Body and tail only
<b><i>Ductal features</i></b>				
1	Major A	MPD calculi	Echogenic structures within the MPD with acoustic shadowing	Head, body and tail only
2	Minor	Irregularity of MPD contour	Uneven or irregular outline and ectatic course	Body and tail only
3	Minor	Dilated side branches	Three or more tubular anechoic structures each measuring $\geq 1$ mm in width, budding from MPD	Body and tail only
4	Minor	MPD dilation	$\geq 3.5$ mm in body or $>1.5$ mm in tail	Body and tail only
5	Minor	Hyperechoic duct margin	Echogenic, distinct structure greater than 50% of the entire MPD	Body and tail only

MPD: Main pancreatic duct.



# US vs EUS Accuracy

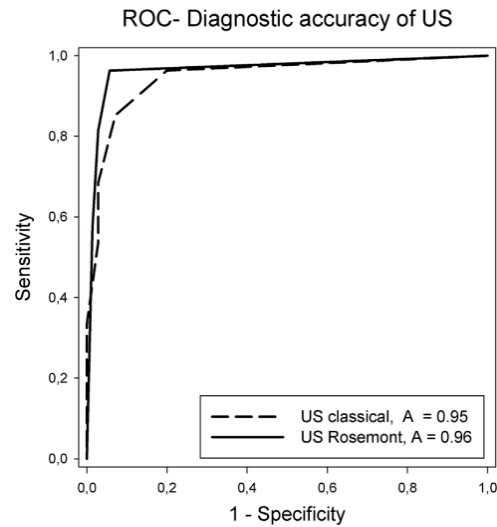
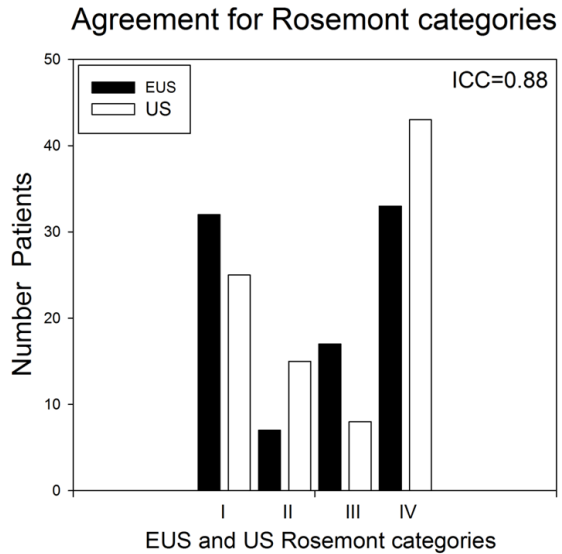


Table 4. Accuracy of unweighted (classic) and Rosemont scores for the diagnosis of chronic pancreatitis

US scores	Sensitivity	Specificity	Cutoff	Accuracy
Classical score	0.69 (0.54–0.80)*	0.97 (0.90–1)	$\geq 3$	0.95 (0.91–0.99)
Rosemont score	0.81 (0.69–0.91)	0.97 (0.90–1)	$\leq 2$	0.97 (0.93–1)

\* Median (95% confidence interval).

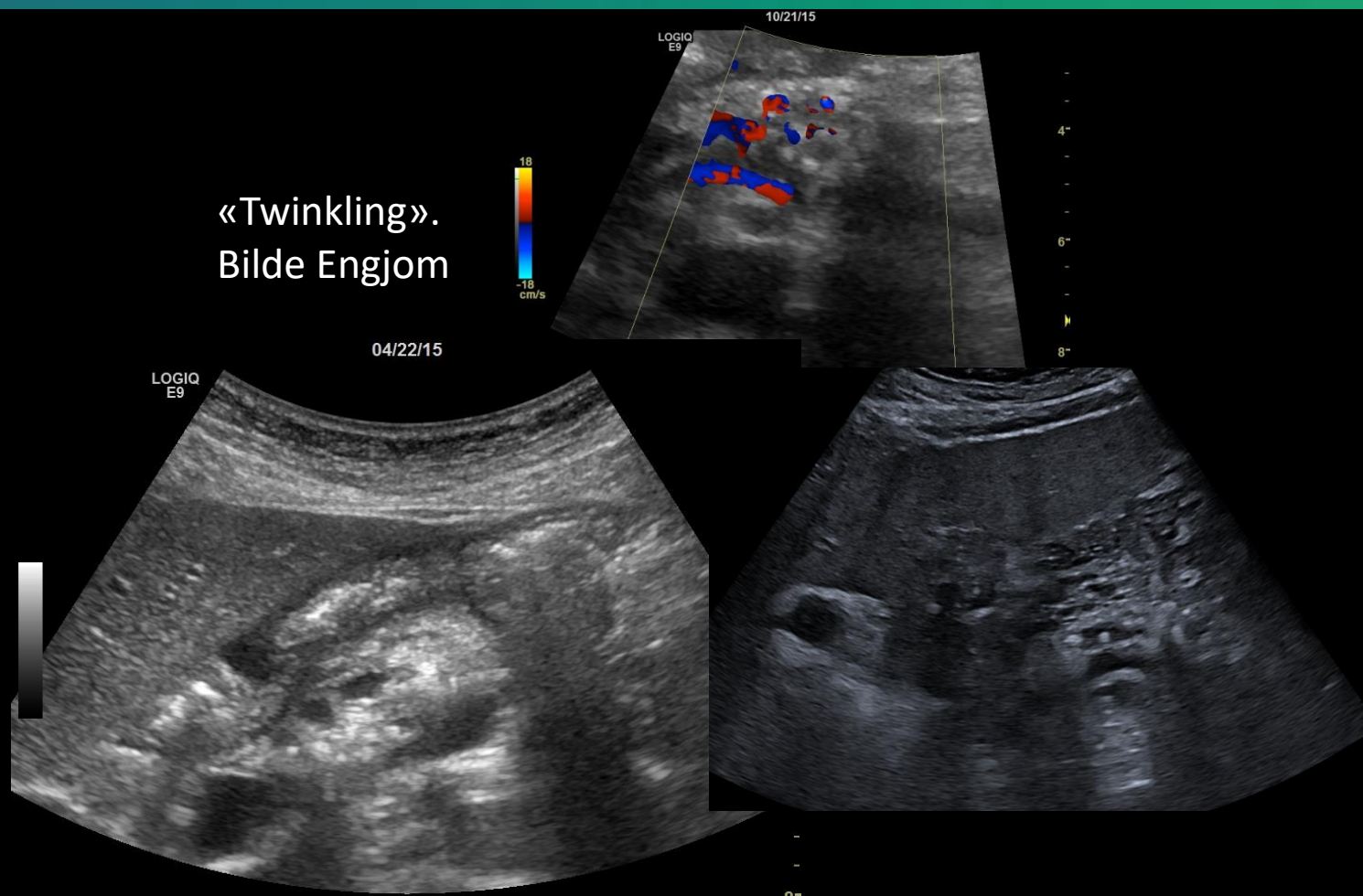
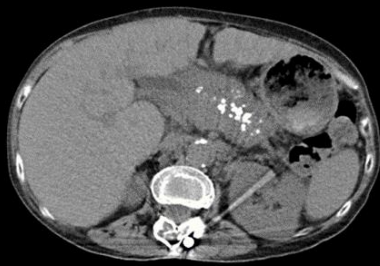



# Calcifikasjoner



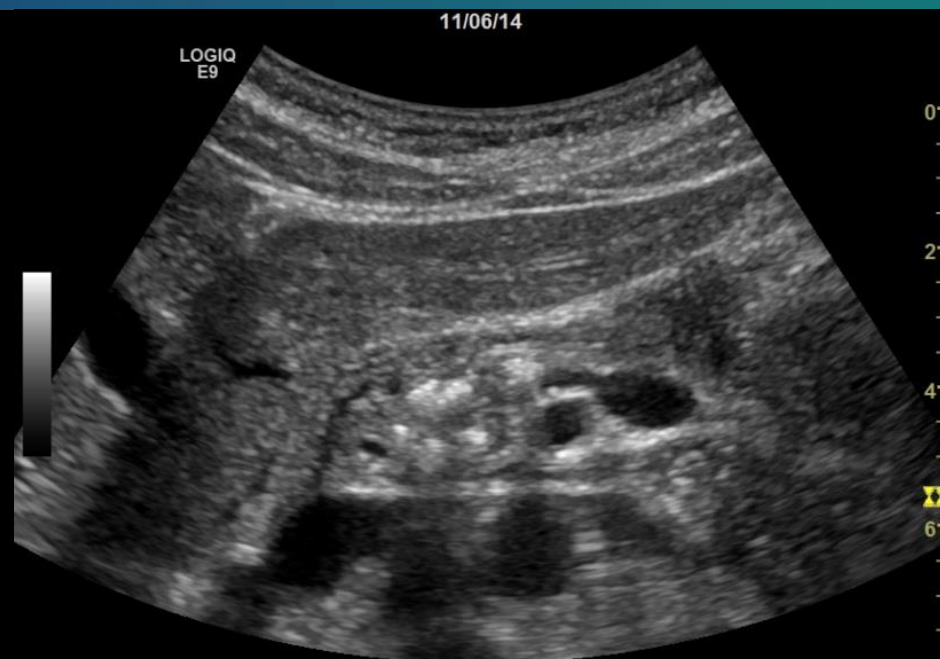- Ekstern UL har god sens. for kalk i pankreas
  - Bør ha en viss mengde og størrelse for å tolkes.
  - Forsiktighet ved dårlig innsyn. Lett å overtolke.
  - «Twinkling artefacts» på doppler



Kalk i gang og vev ved KP



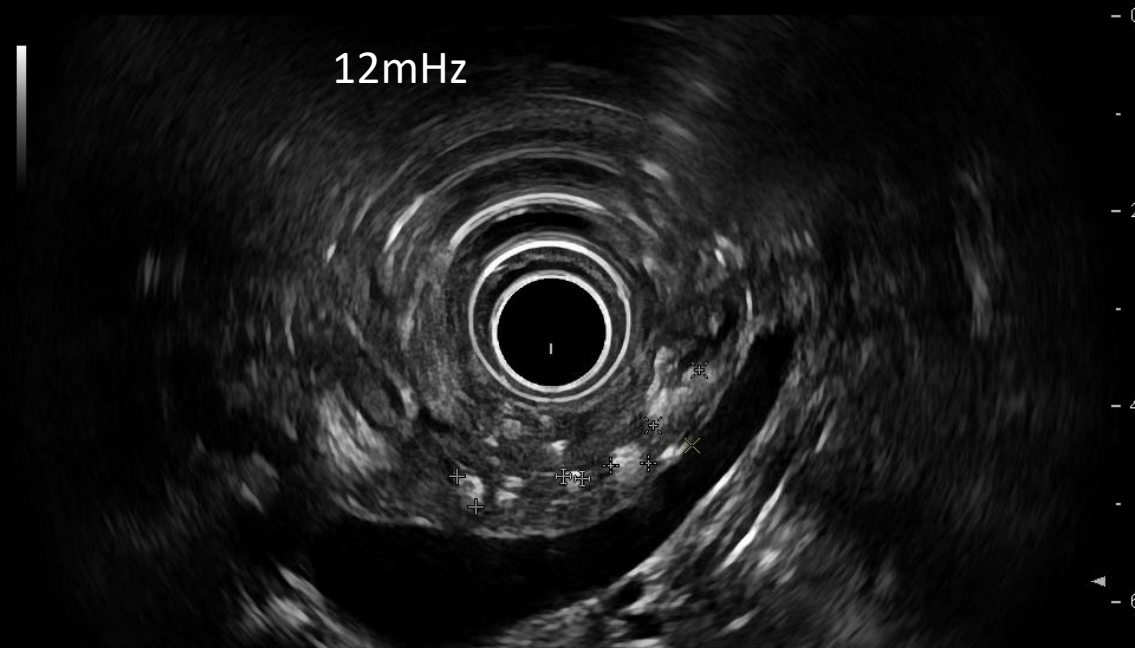# Calcifikasjoner



5mHz

Bilder Engjom

Tydeligere skygger på lavfrekvent  
ekstern ultralyd enn på  
høyfrekvent EUS





# Calcifikasjoner

Ekstern ultralyd kan påvise konkrementer i dilatert gang

Haukeland US NSGU  
21/11/13 09:53:45 ADM

MI 1.1	TIs 1.9	C1-5
Abdomen		

FR 26

CHI

Frq 4.0

Gn 64

-S/A 1/1

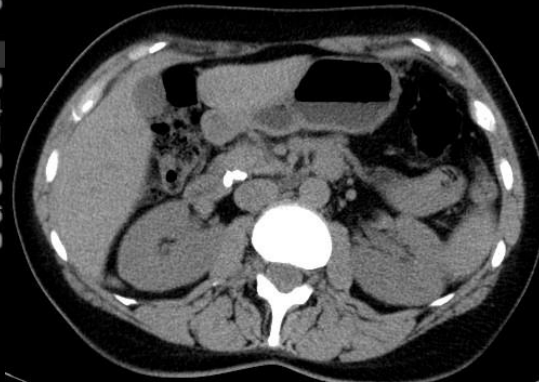
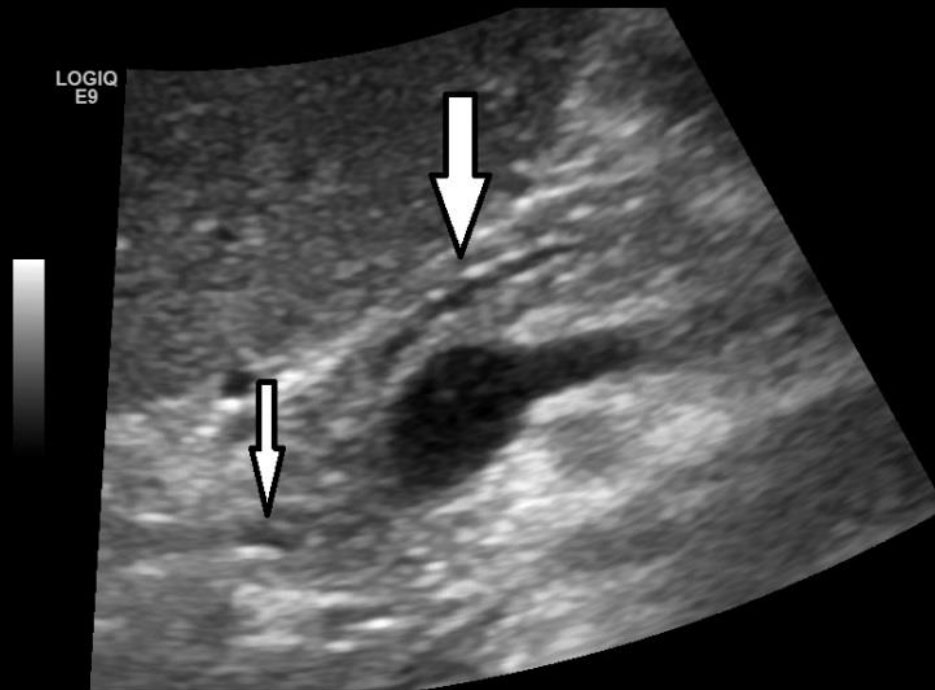
Map F/0

-D 11.0

DR 66

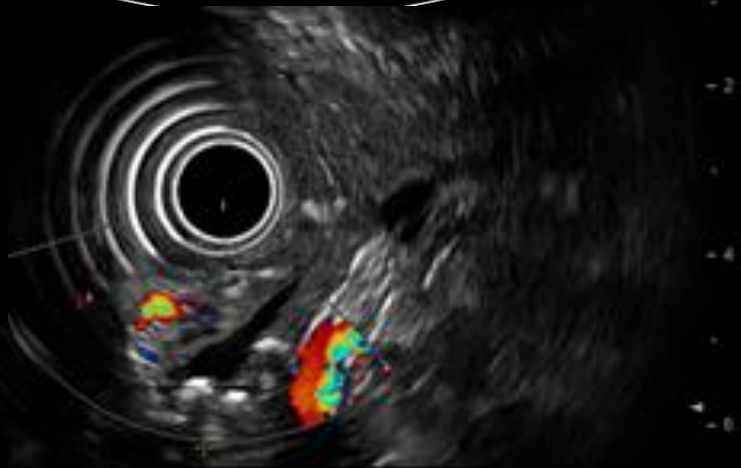4-AO% 100

LOGIQ  
E9



6"

8"

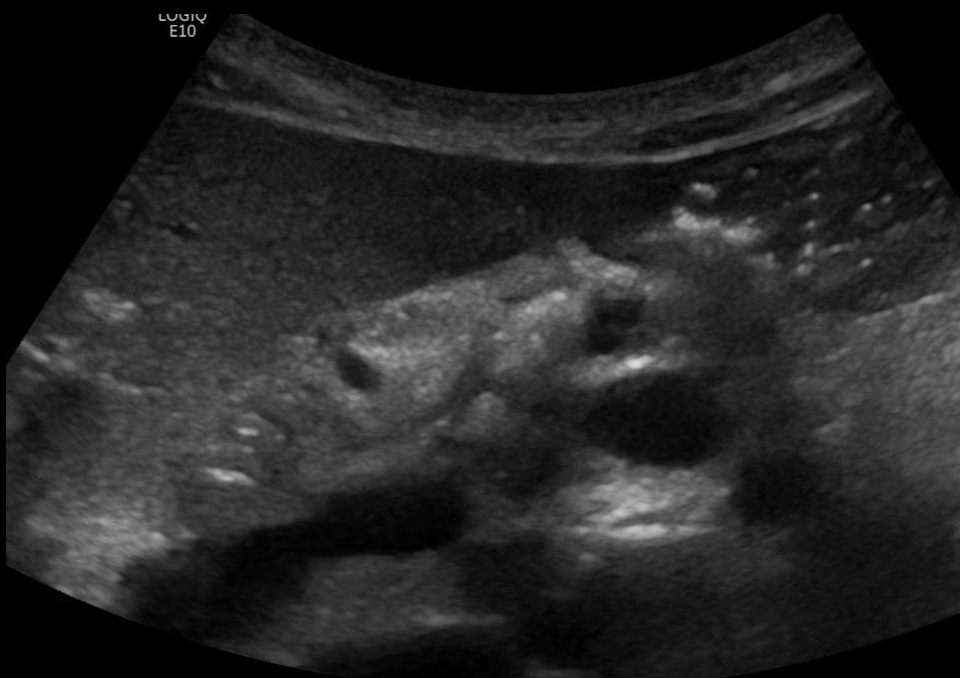
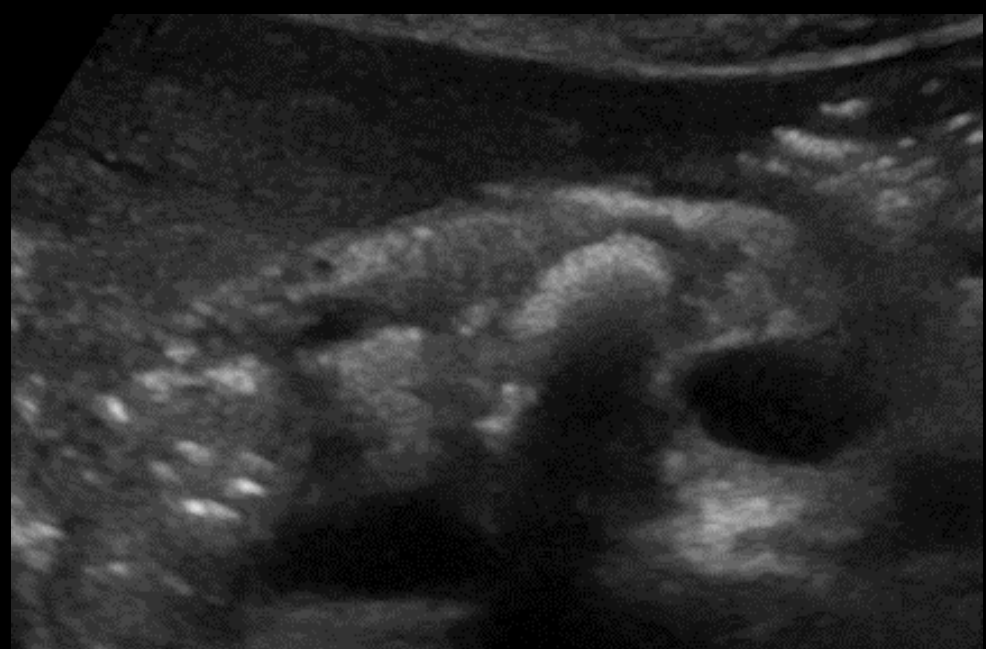


Bilde: Engjom



# Calcifikasjoner

Store konkreenter kan skygge for pankreasparenchymet



Bilder: Engjom



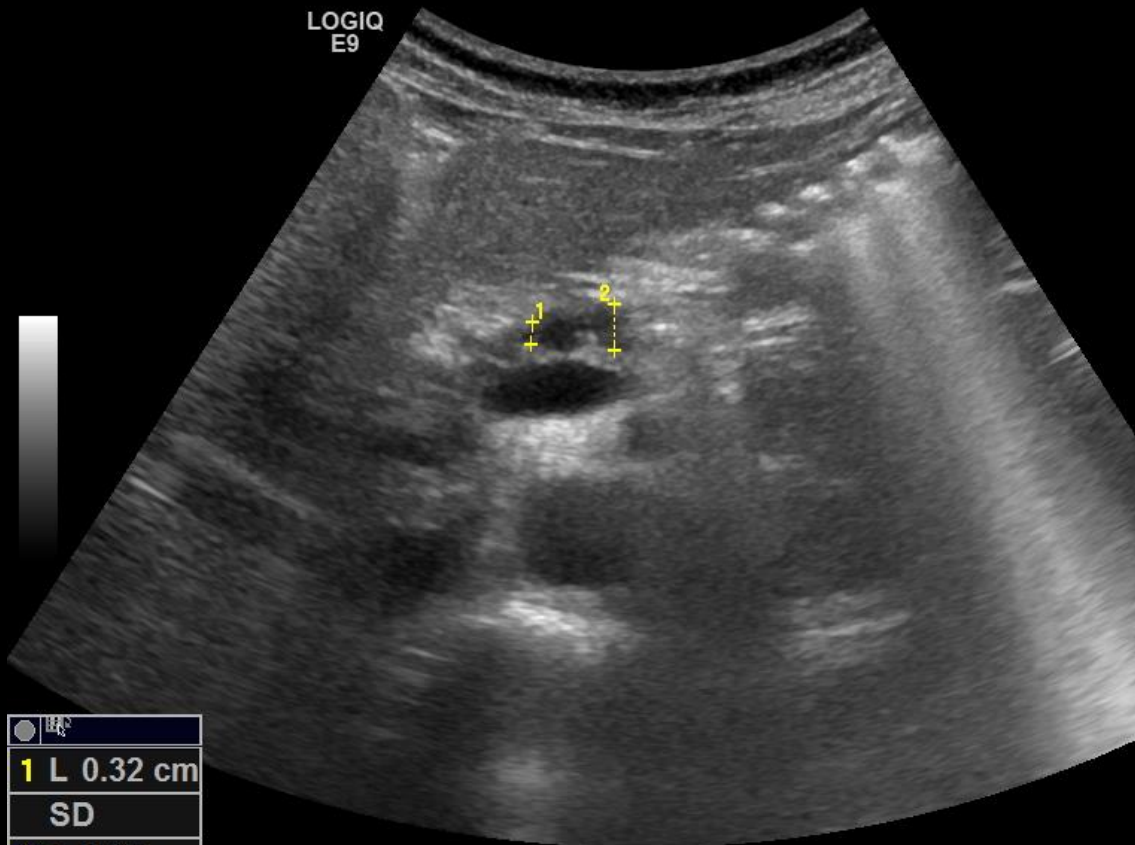


# Pankreas gangforandringer



04/22/15

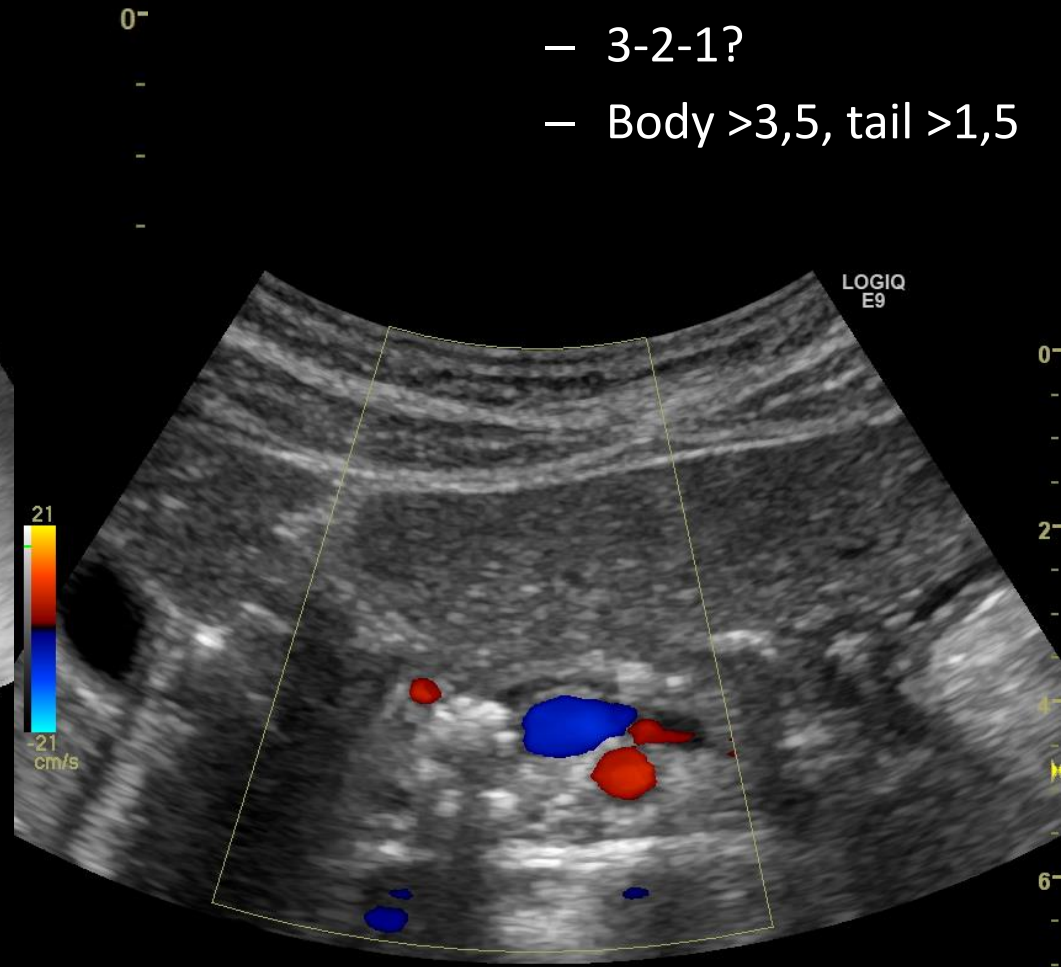
LOGIQ  
E9



●	■
1	L 0.32 cm
	SD
2	L 0.65 cm
	SD

Definisjoner varierer:

- 3-2-1?
- Body >3,5, tail >1,5

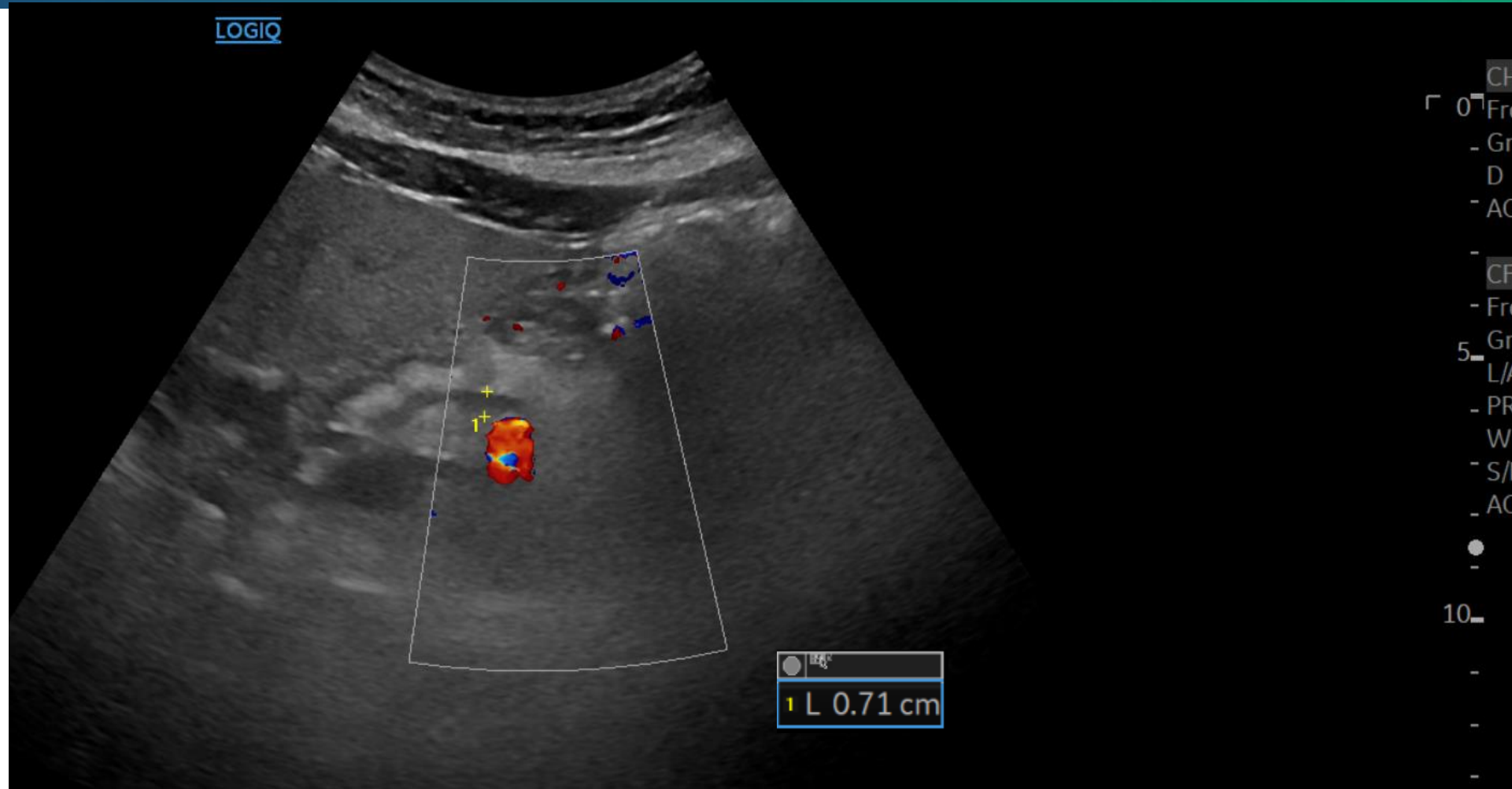


Kalibervariasjoner og dilatert gang: Bilde: Engjom





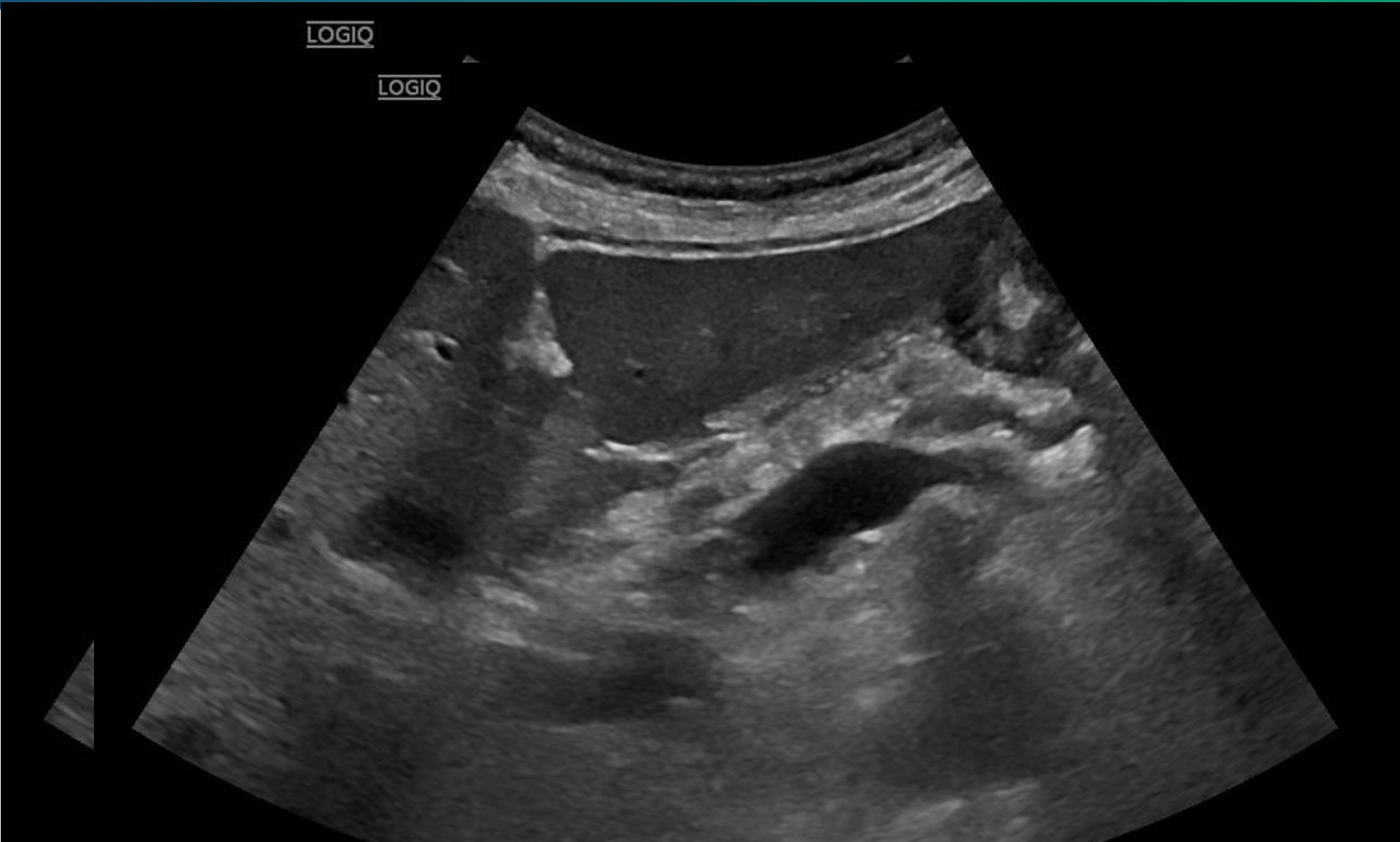# Pankreas gangforandringer



Caliber variations and dilated duct in fatty pancreas, hereditary pancreatitis. Image: Engjom

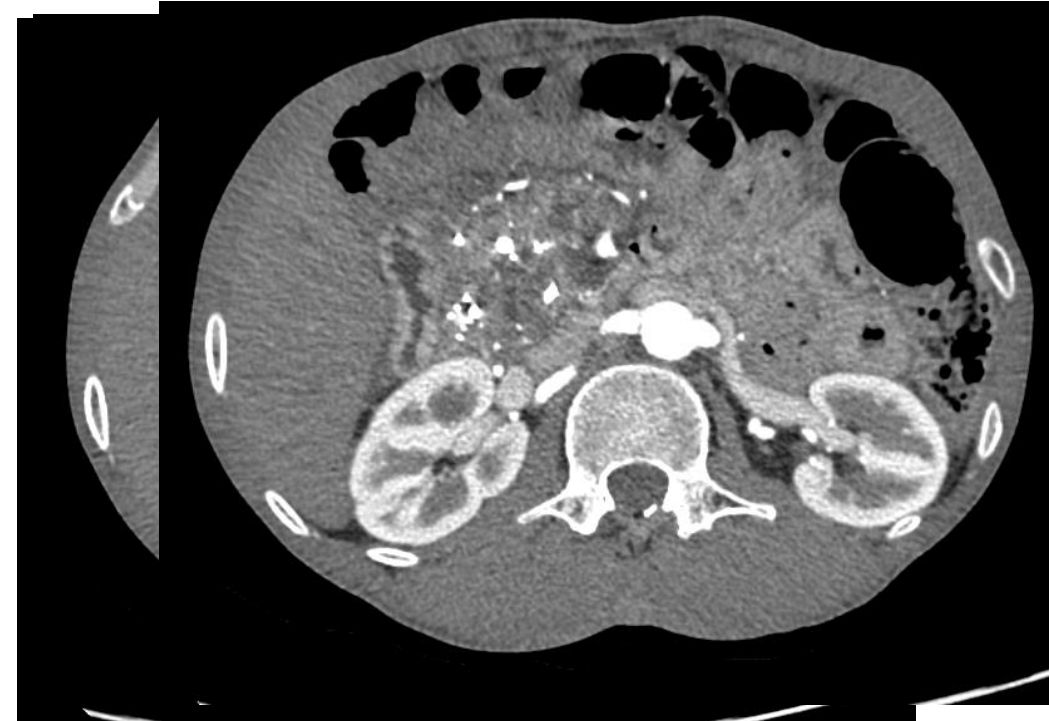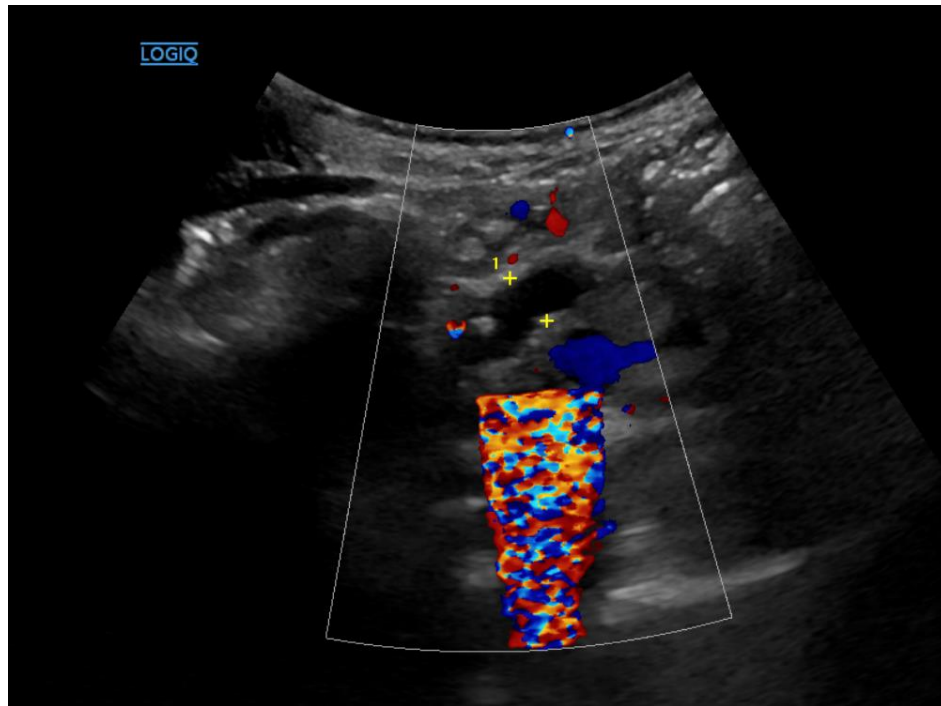


# Pankreas gangforandringer





# Pankreas gangforandringer

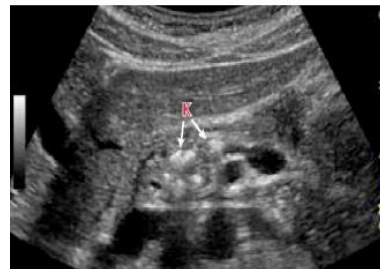

Male 60. Alcoholic chronic pancreatitis in 10 years. No pain after stopped drinking. Not diabetes. FE 24.  
Obstructed and severely dilated PD. But how should we intervene? Image: Engjom



# Hver modalitet har sin styrke

- CT gullstandard for kalk og cyster.
- EUS/MR gullstandard for tidlige forandringer
- Ultralyd god i oppfølging
  - Oppdage pseudocyster
  - Gangdilatasjoner

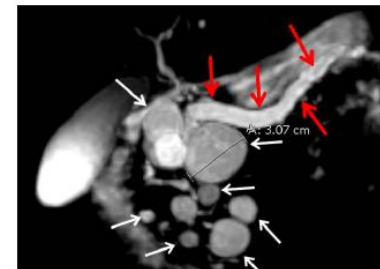
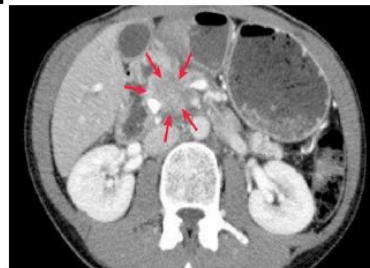

## ULTRALYD

Førstelinjundersøkelse. Avhengig av innsyn. Svulster, kalk, cyster, endringer i pankreas- og galleganger.

## CT PANKREAS

God fremstilling av svulster, kalk, cyster, samt større endringer i gangstrukturer.

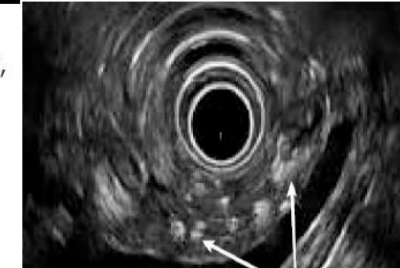


## MR

Cyster, vevsforandringer, fibrose. MRCP for større gangforandringer. Kalk synes ikke på MR.

## ENDOSKOPISK UL

Beste detaljfremstilling av pankreas. Mulighet for å ta prøver.

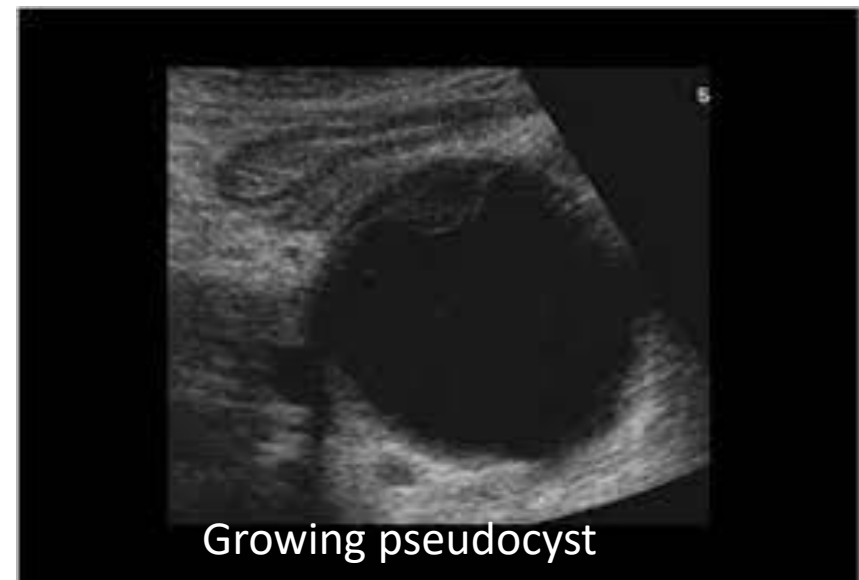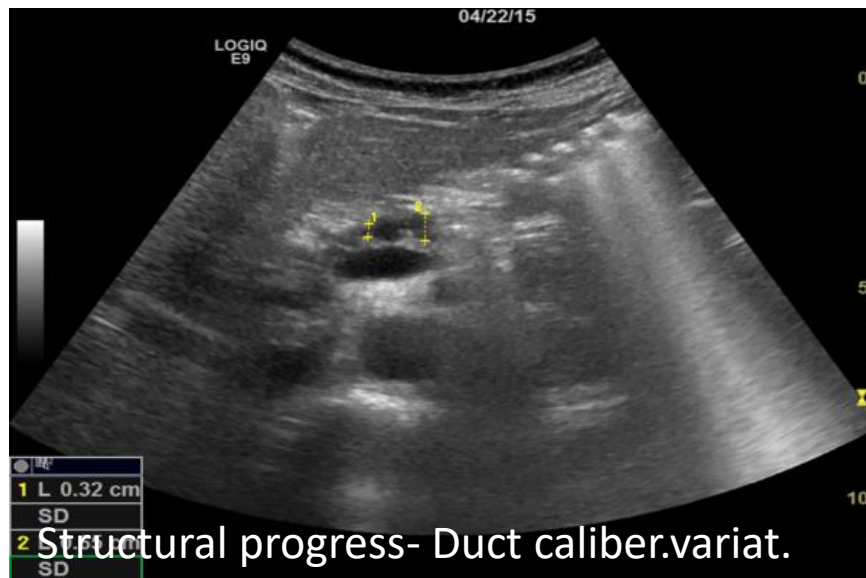
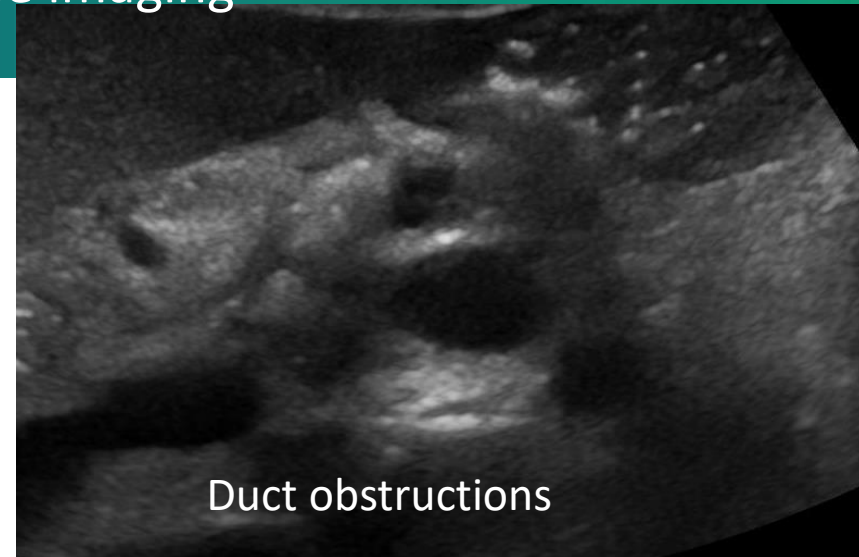

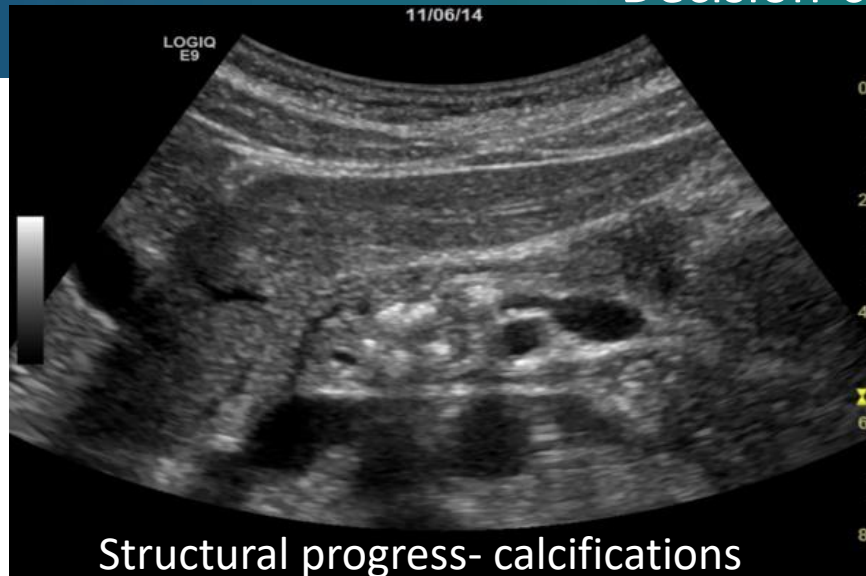
Bilder: Nordaas/ Engjom



# Hva ser vi etter i KP oppfølging:

“Decision-close imaging”



Images: From the pancreas clinic; Engjom





# Konklusjon

- Ekstern ultralyd pankreas er gir god fremstilling under optimale forhold
  - Nyttig som førstelinjeundersøkelse og (?) som ledd i operabilitetsvurdering for pankreascancer.
  - Nyttig vurdering og oppfølging av akutte og kroniske pankreatitter
  - Kan veiled for biopsier/ intervensjoner
  - Men:
    - Operatørvhengig
    - Pasientavhengig