



# Normale abdominale organer-6+

Gastroenterologisk ultralyd

21.11.22

Kim Nylund

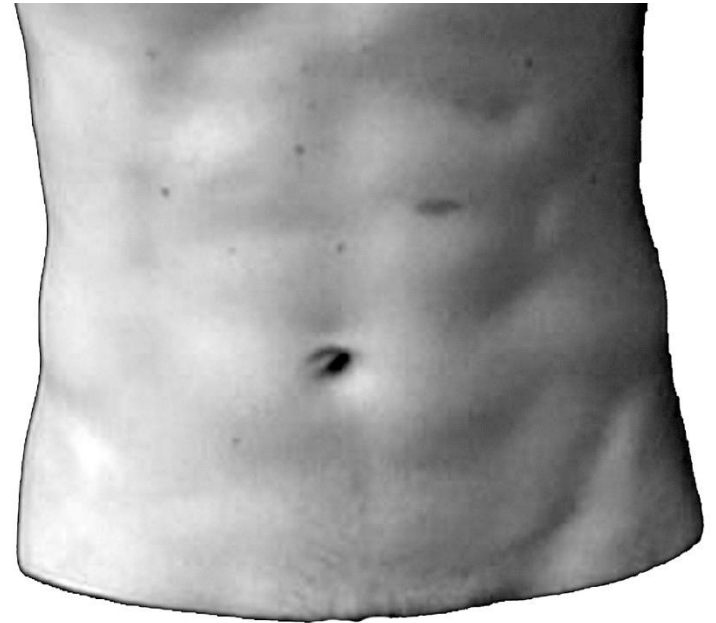
Nasjonal kompetansetjeneste for gastroenterologisk ultrasonografi

Haukeland Universitetssjukehus

Bergen

# Oversikt

- Utstyr og forberedelse
- Undersøkelsesalgoritmen «6+»
- Stasjon 1-6
- Organundersøkelse
- Dokumentasjon og beskrivelse av undersøkelse
- Oppsummering



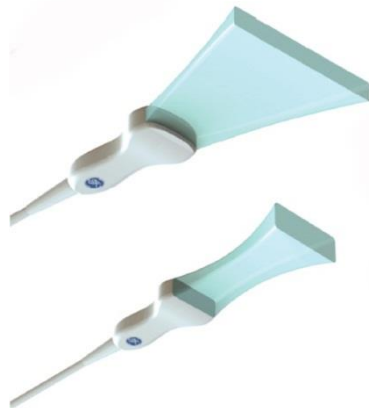En helt vanlig mage



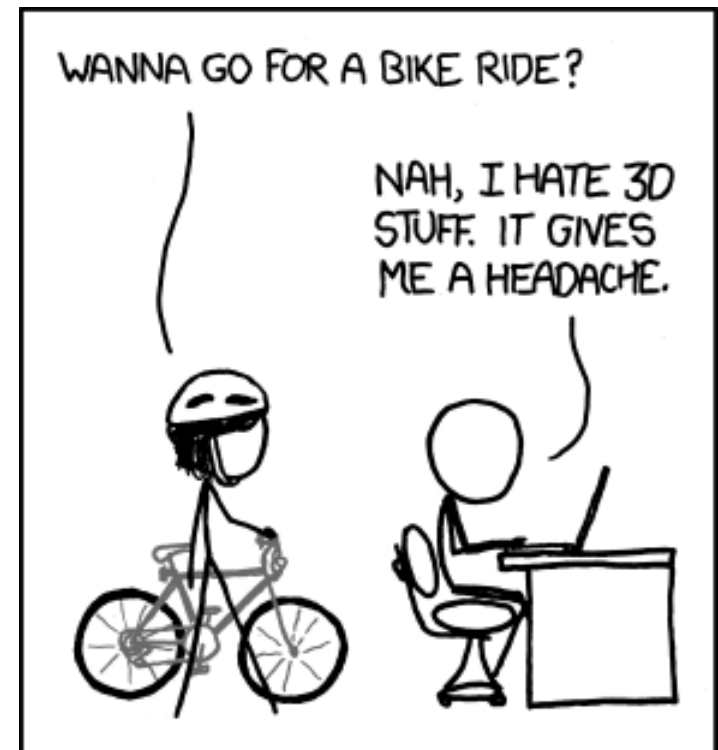En karikert ultralydprobe

# Utstyr

- Generell undersøkelse:
  - De aller fleste ultralydskannere
  - B-mode, Doppler
- Mid til high end skanner:
  - Tarm, kontrast, elastografi
- Kurvilineær ultralydprobe (1-5MHz)
- Supplere med høyfrekvente lineære ultralydprober hvis nødvendig (6-15MHz)



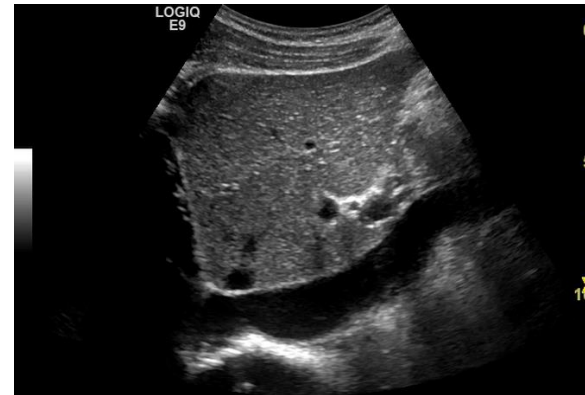Hva med 3 D ultralyd?



WHEN YOU THINK ABOUT IT, THIS EXCUSE CAN GET YOU OUT OF ALMOST ANYTHING.

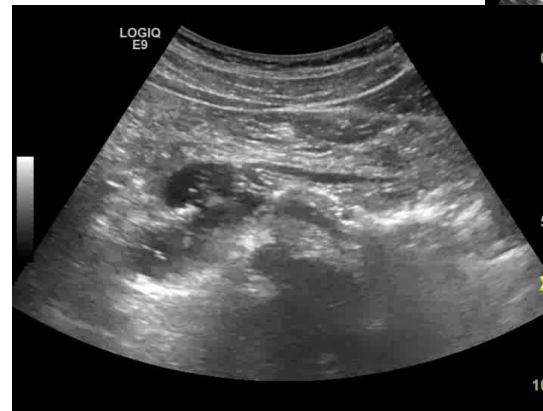
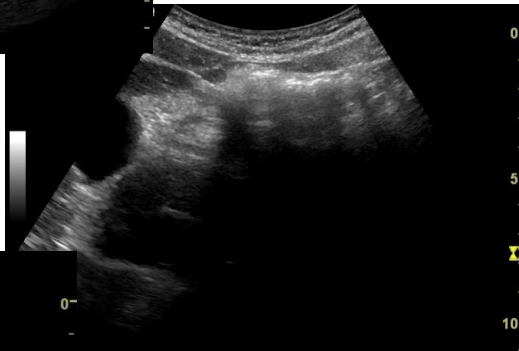# Forberedelse og hjelpeteknikker

- Faste
  - Bedrer innsyn
  - Standardisering
- Ryggleie
  - Endre stilling hvis nødvendig
- Bruke respirasjon
  - Bedre innsyn
  - Skille strukturer
  - Holde pusten ved behov
- Væskeinstillasjon
- Kompresjon
  - Elastiset
  - Nå dyptliggende strukturer
  - Dytte vekk tynntarm



Kompresjon av v. cava inferior

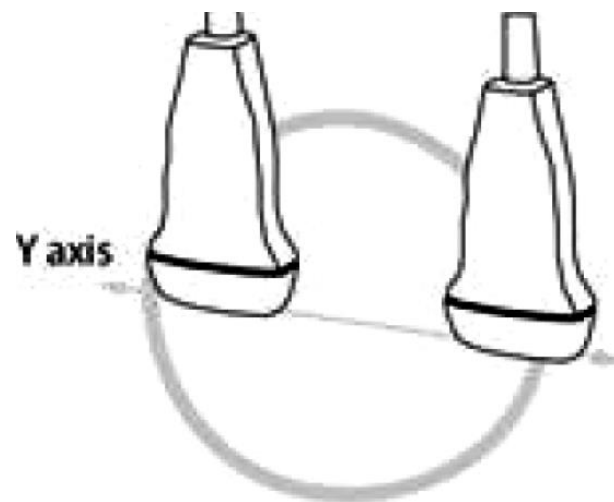
Bedret innsyn til pankreas ved dyp inspirasjon



Bedret innsyn pga væskeinntak

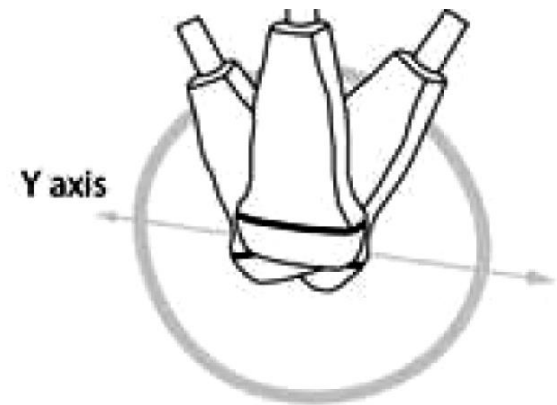
# Probevegelser: Glide

- Bevegelse i probens lengdeaksen mens den holdes i  $90^\circ$  mot bukveggen



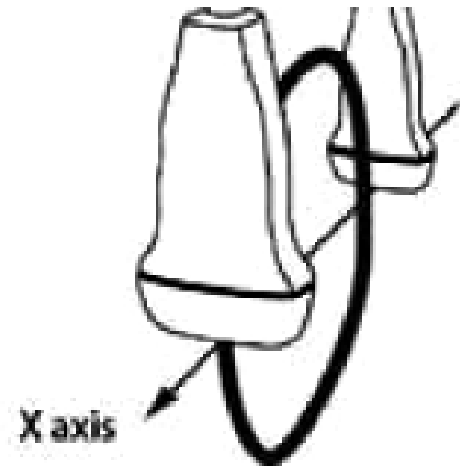
# Probevegelser: Vugge

- Hold proben fiksert i et punkt og endre probens vinkel i lengdeaksen



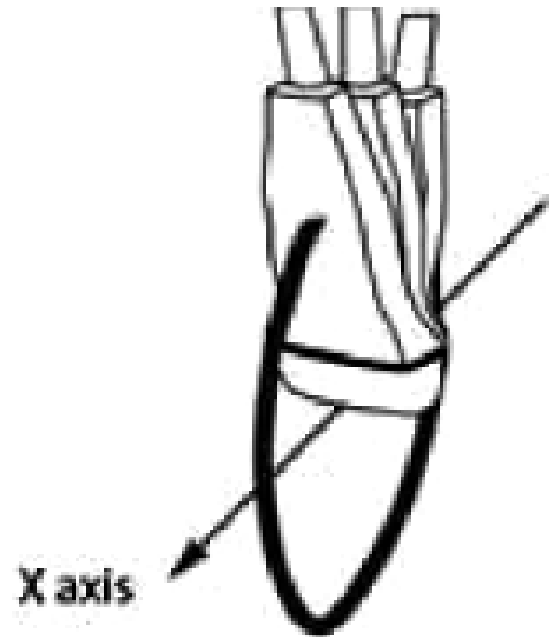
# Probevegelser: Sveipe

- Bevegelse langs probens kortakse mens den holdes i  $90^\circ$  vinkel mot bukveggen.



# Probebevegelser: Vippe

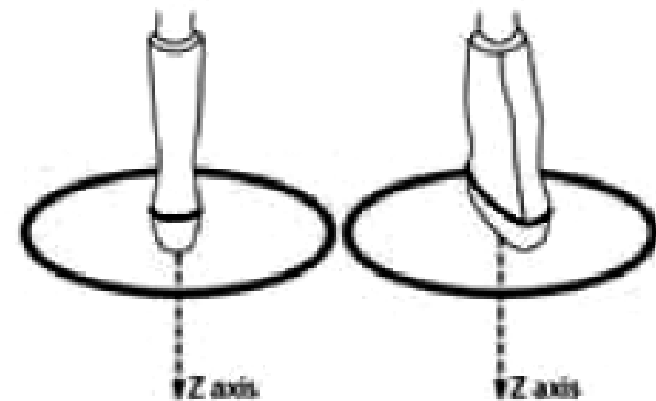
- Hold proben fiksert i et punkt og endre probens vinkel i kortaksen





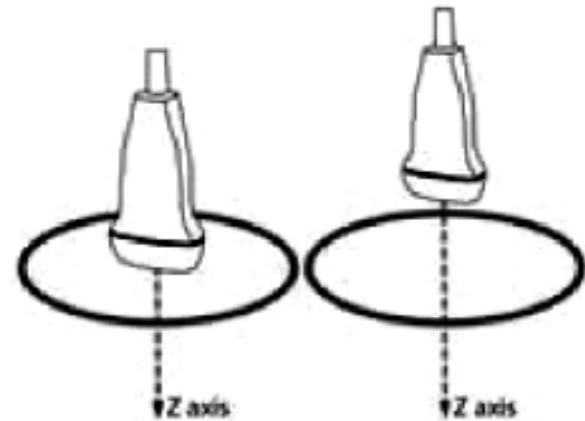
# Probevegelser: Rotere

- Beveg proben rundt sin egen akse med eller mot klokken



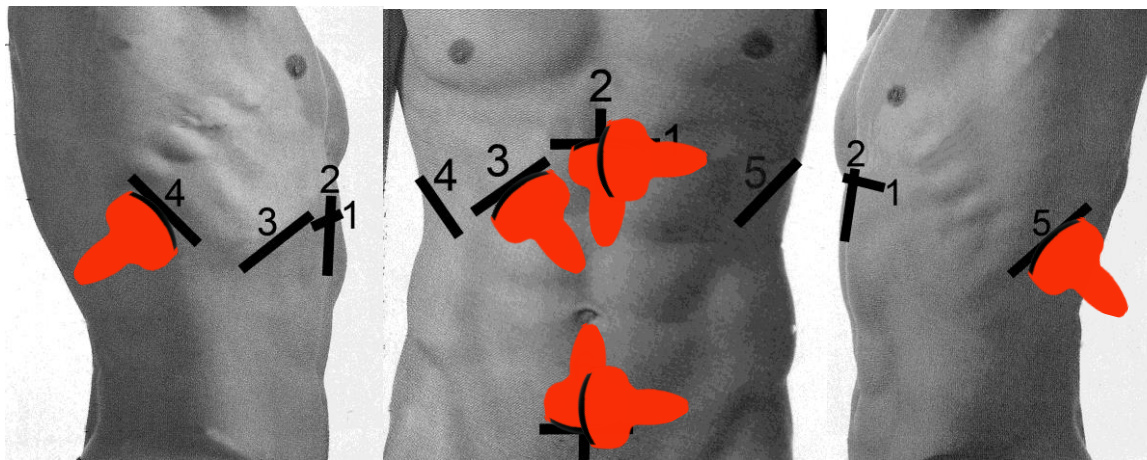
# Probebevegelser: Presse

- Trykke med proben inn mot bukveggen



# Undersøkelsesalgoritmen 6+

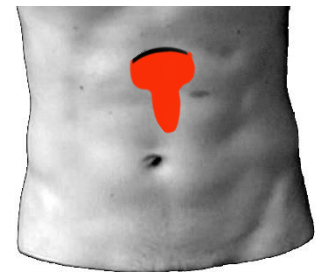
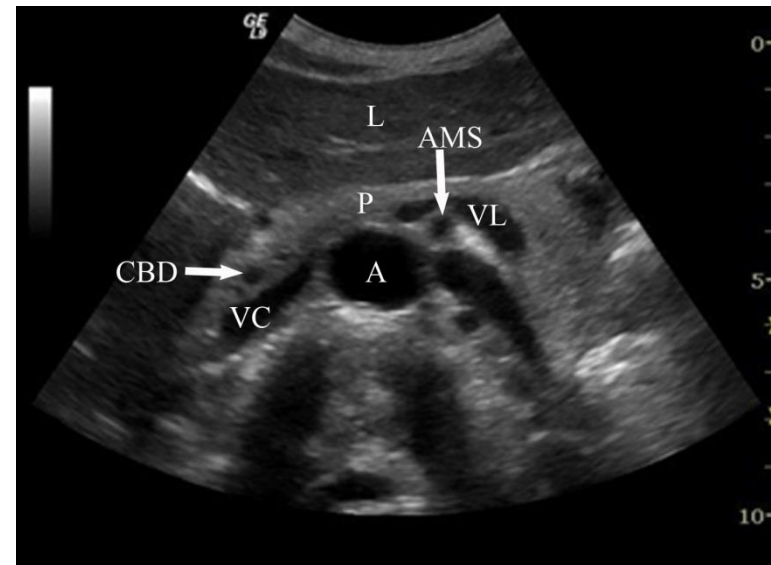
- **Stasjon 1** *Transversalsnitt i epigastriet.*
- **Stasjon 2** *Lengdesnitt epigastriet.*
- **Stasjon 3** *Skråsnitt subcostalt.*
- **Stasjon 4** *Transversal- og lengdesnitt fra høy lateralflate.*
- **Stasjon 5** *Snitt fra venstre lateralflate.*
- **Stasjon 6** *Transversal- og lengdesnitt over symfyisen.*
- **Stasjon +** Orienterende skanning av tarmer



# Stasjon 1-6

## -Stasjon 1

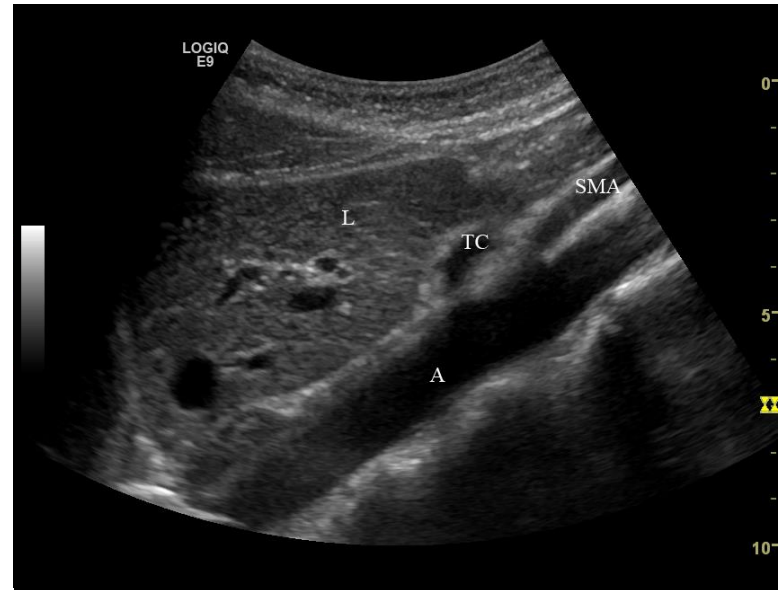- *Transversalsnitt i epigastriet*
- Bruk kjente anatomiske landemerker til orientering: Aorta, vena cava, art. mesenterica superior, pankreas og lever .
- Skann systematisk gjennom det meste av lever og pankreas.
- Ofte lurt å be pasienten til å puste dypt inn for å få med hele leveren. Å be pasienten blåse opp magen eller gi 2 glass vann å drikke kan noen ganger bedre innsynet til pancreas.



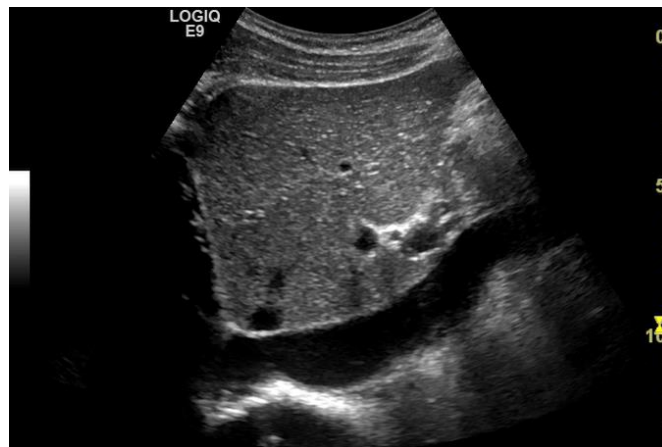
# Stasjon 1-6

## -Stasjon 2

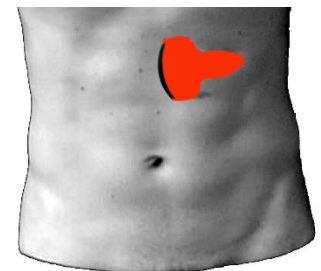
- *Lengdesnitt epigastriet*
- V. cava, aorta med avgående kar i lengderetning og retroperitoneale lymfeknuter undersøkes
- Det er også lett å avbilde magesekken (antrum) i samme lengdesnittet.



Aorta med Tr. Coliacus og A. mesenterica sup

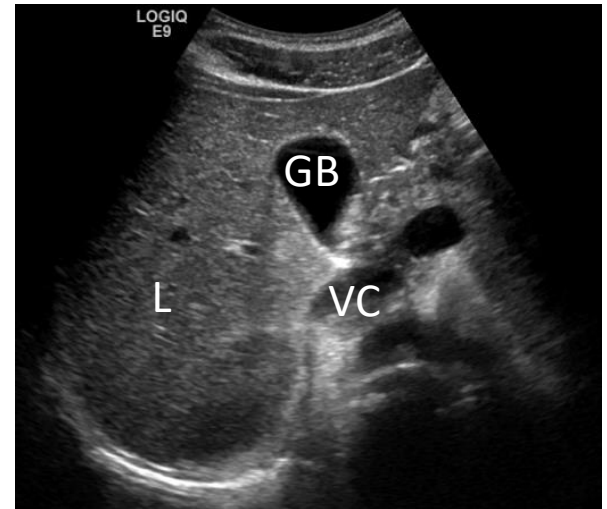


Øvre del av V. cava inf.

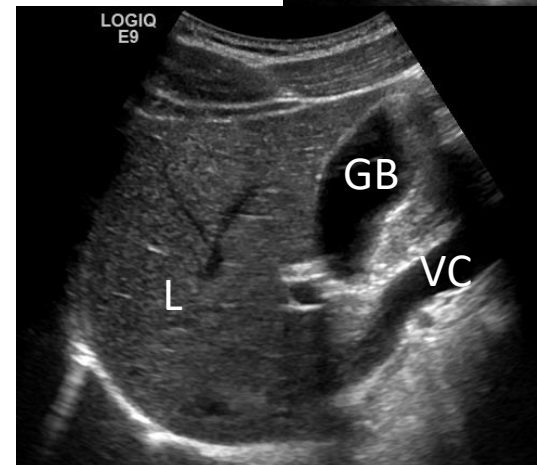


# Stasjon 1-6 -Stasjon 3

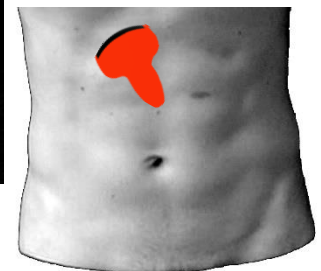
- *Skråsnitt subcostalt.*
- Galleblæren kan ha varierende leie noe som gjør at man noen ganger har vanskeligheter med å finne den.
- Pasienten bør i slike tilfelle undersøkes fastende.
- Galleblæren ser man som regel godt både fra ventral subcostal vinkling og intercostalt fra lateralsiden.



Stasjon 3

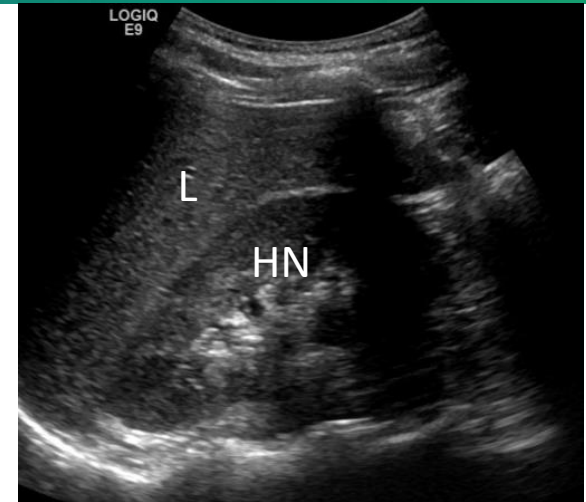


Rotert 90 grader

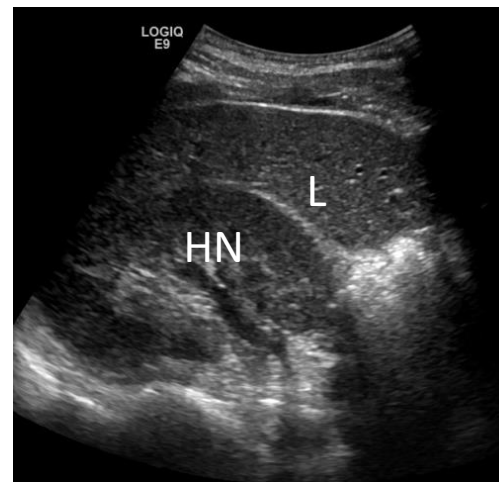

# Stasjon 1-6 -Stasjon 4

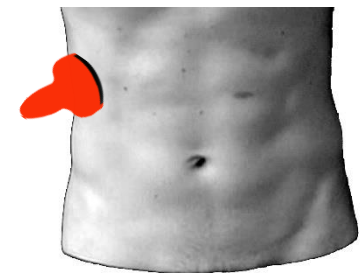
- *Transversal- og lengdesnitt fra høy lateralflate.*
- Skift posisjon og grep om lydhodet og skann lever, portalområde, galleveier og høyre nyre fra lateralflaten samt intercostalt.



Lengdesnitt

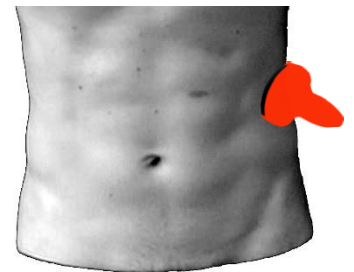
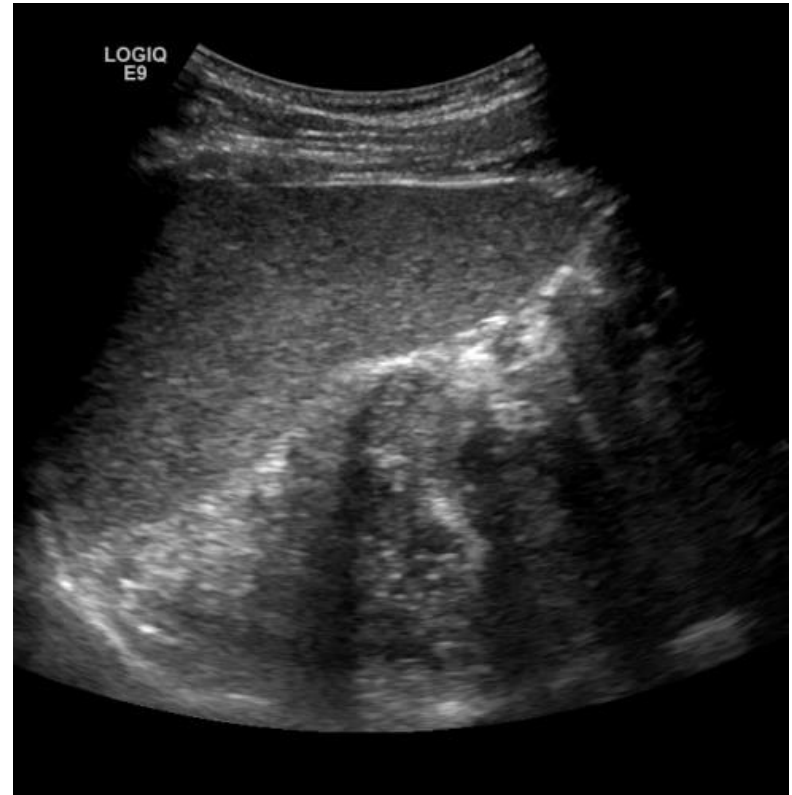

Tverrsnitt



# Stasjon 1-6 -Stasjon 5

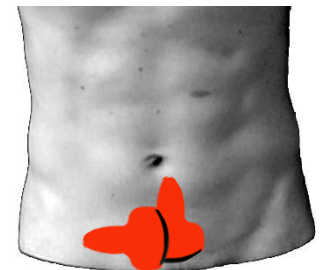
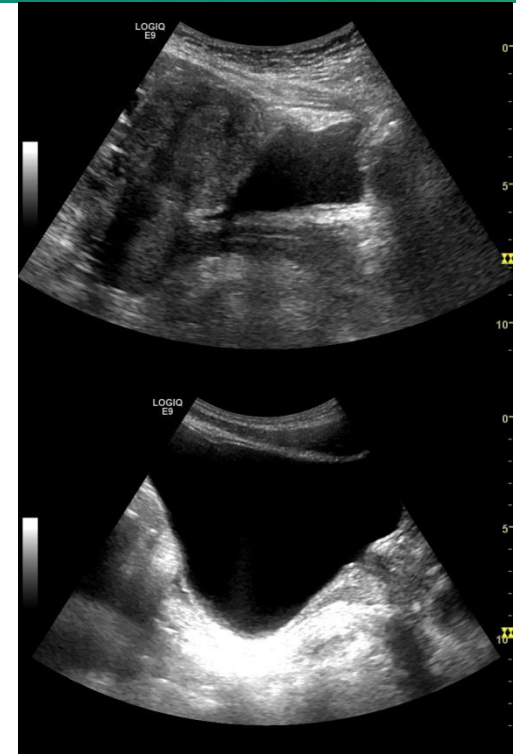
- *Snitt fra venstre lateralflate.*
- Flytt lydhodet til venstre flanke og lokaliserer milten intercostalt bak midtaxillærlinjen.
- Fremstill ve. nyre fra pol til pol i både parallell- og transversalplan.
- Halepartiet av pancreas vil ofte kunne sees fra venstre flanke gjennom milten.





# Stasjon 1-6 -Stasjon 6

- *Transversal- og lengdesnitt over symfyisen.*
- Det lille bekken undersøkes best når urinblæren er fylt.
- Både prostata, rektum, uterus og evt. eggstokkene kan da som regel sees.

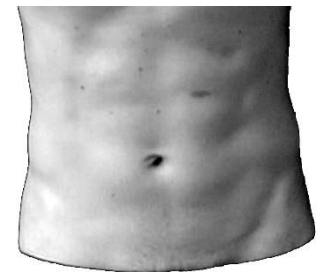


# Organundersøkelse

- Størrelse og form
- Overflate
- Struktur og ekkogenisitet
- Blodkar
- Andre gangsystemer
- Bevegelighet og elastisitet



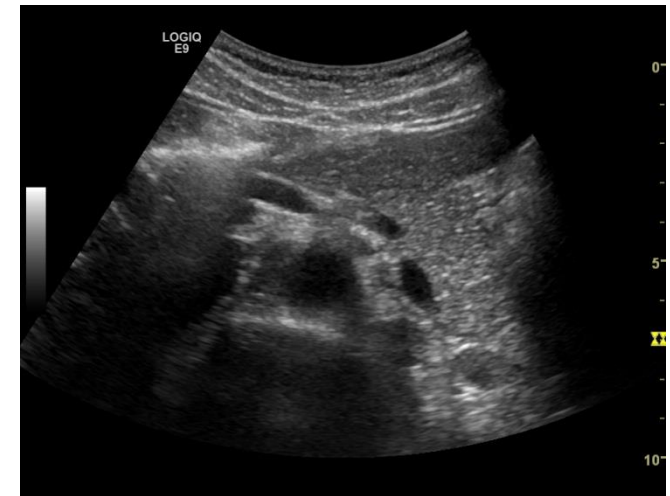Normalvariasjon



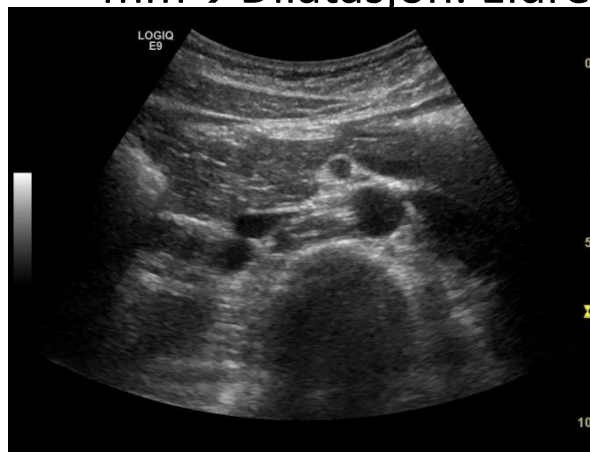# Organundersøkelse

## -Pankreas

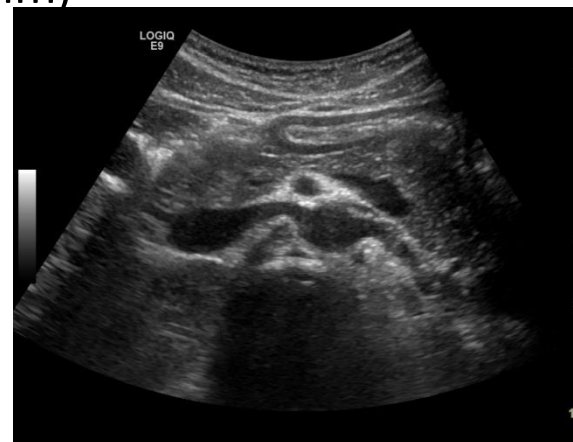- Stasjon 1 (og 5)
- Innsyn kan bedres ved ve. Sideleie, dyp inspirasjon eller ved inntak av vann
- Stor variasjon i størrelse og form
  - Lengde: 13-15 cm
  - Bredde: 2 cm caput, 1 cm corpus og cauda
- Uregelmessig overflate
- Tiltagende lys ved økende alder (Fett/fibrose)
- Ductus pancreaticus 1-2mm (>3 mm → Dilatasjon. Eldre >5 mm)



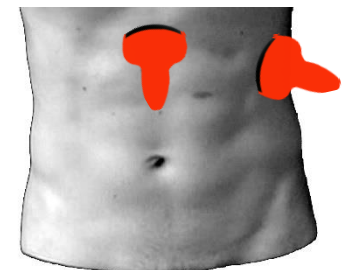
Cauda



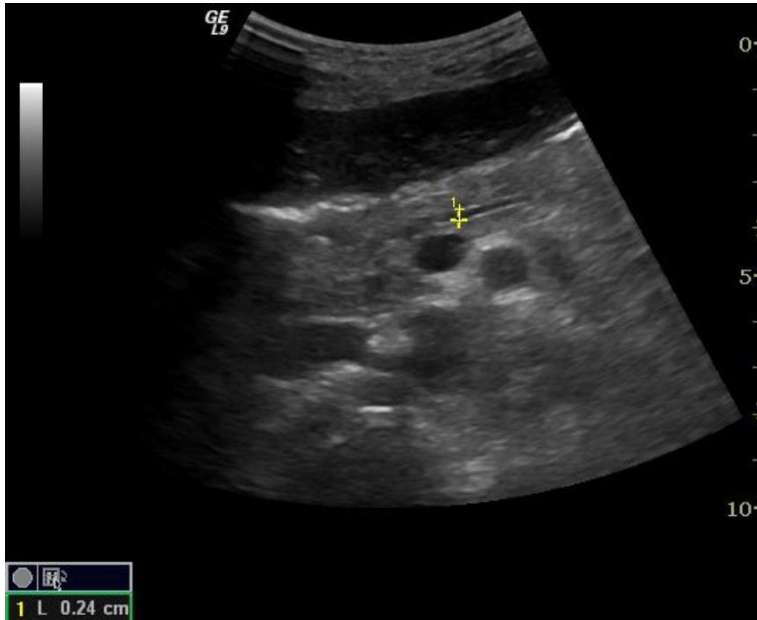
Caput



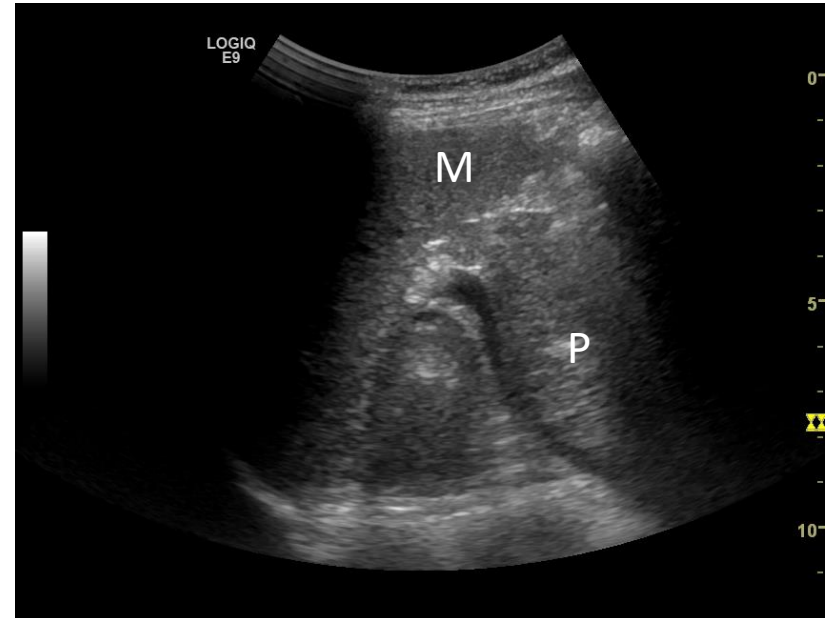
Corpus



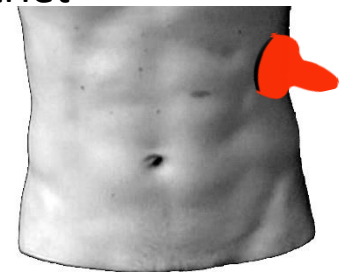
# Organundersøkelse -Pankreas-2



Ductus pancreaticus merket med gule kaliper (G. Folvik)



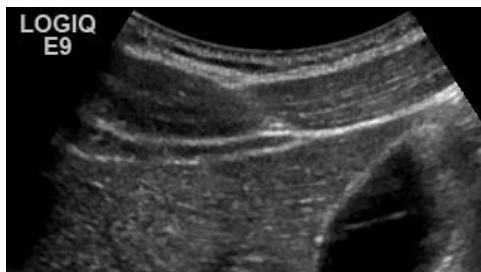Pankreashalen kan sees «via» milten ved dårlig innsyn i epigastriet



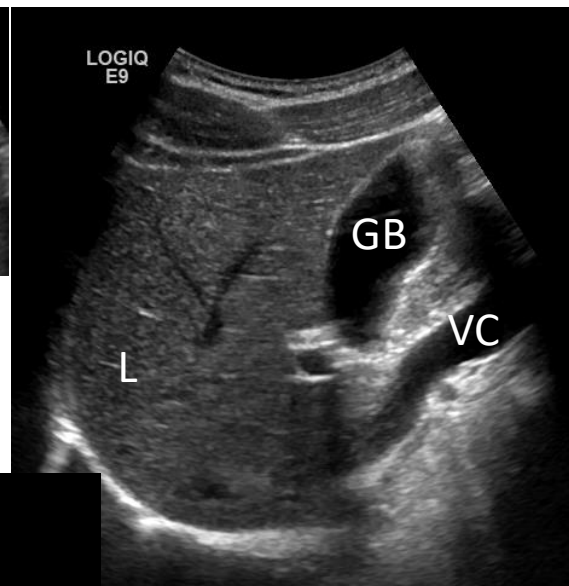
# Organundersøkelse

## -Lever

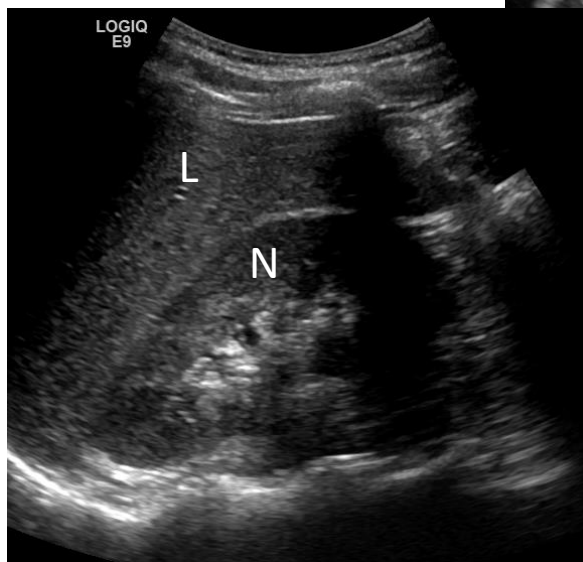
- Stasjon 1, 3 og 4
- Vurder:
  - Størrelse og form
    - Menn 13-16 cm
    - Kvinner 12-15 cm
  - Leverbegrensning
    - leverkant, kapsel
  - Parenchym
    - Ekkogenisitet
    - Ekkomønster
    - Lesjoner
  - Kar
    - Vv.hepaticae
    - V. porta
    - A. hepatica
  - Galleveier
    - Intrahepatiske galleveier



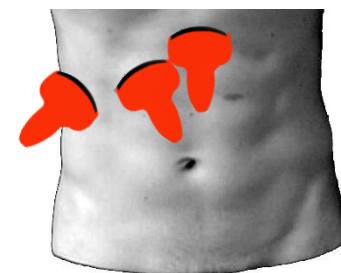
Glatt kapsel, spiss leverkant



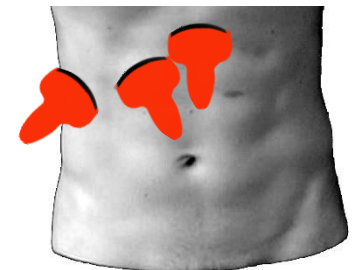
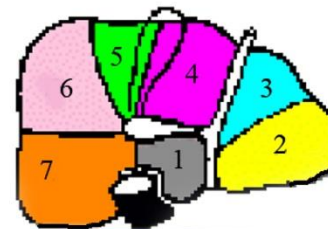
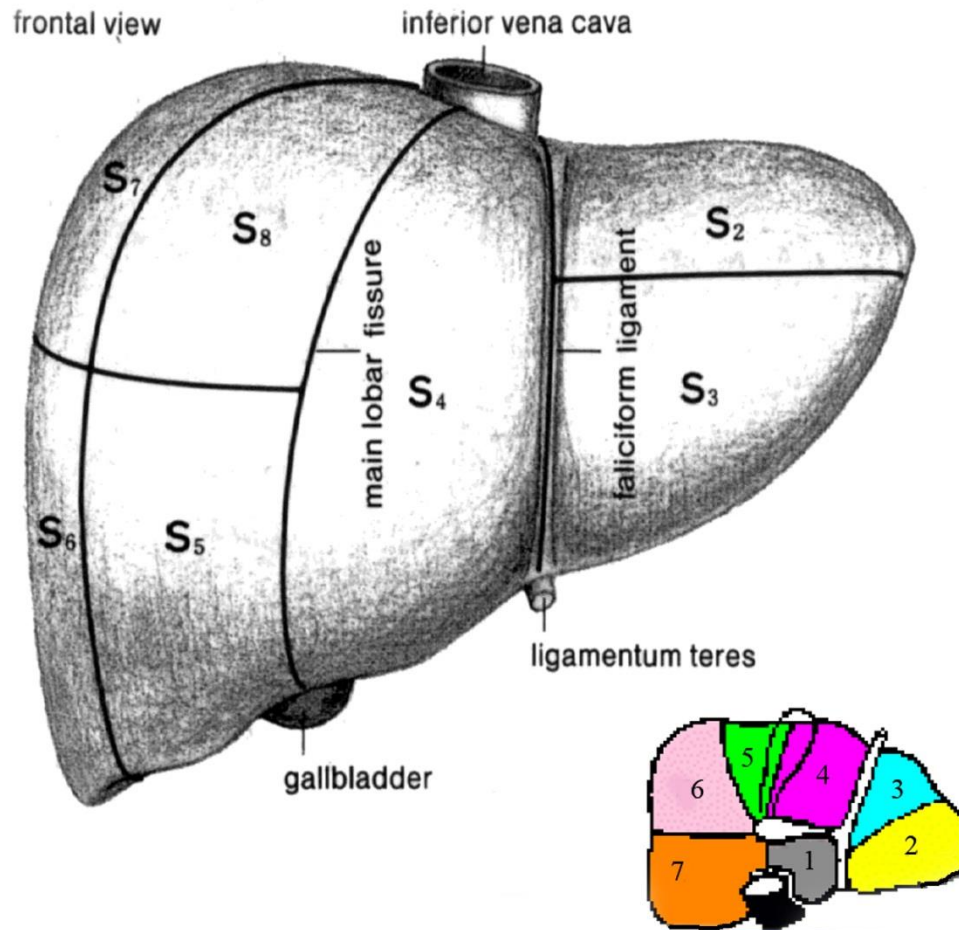
Vertikalt snitt i midt-klavikulærlinjen



Snitt fra stasjon 4

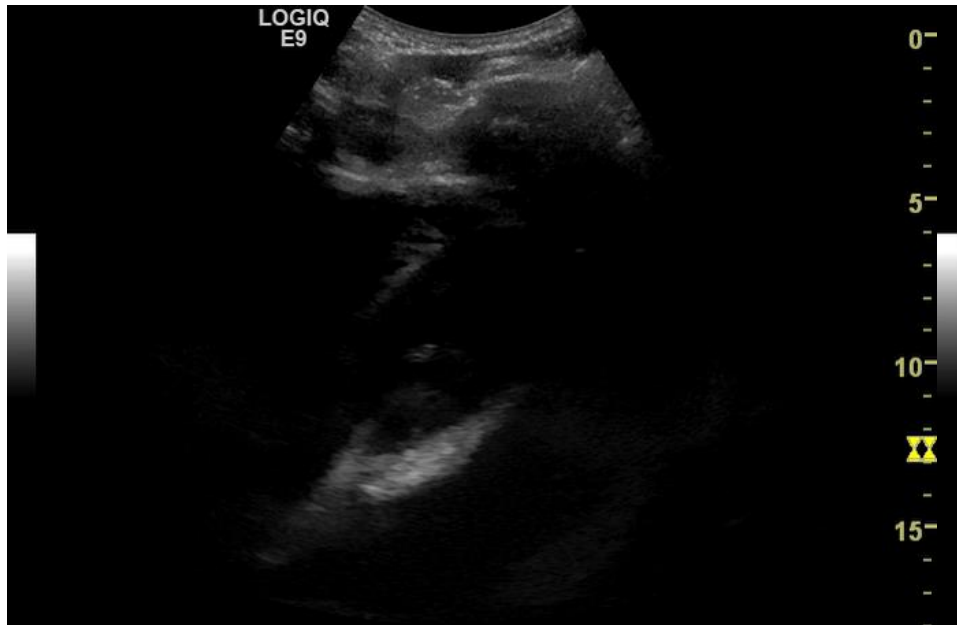

# Organundersøkelse -Leversegmenter

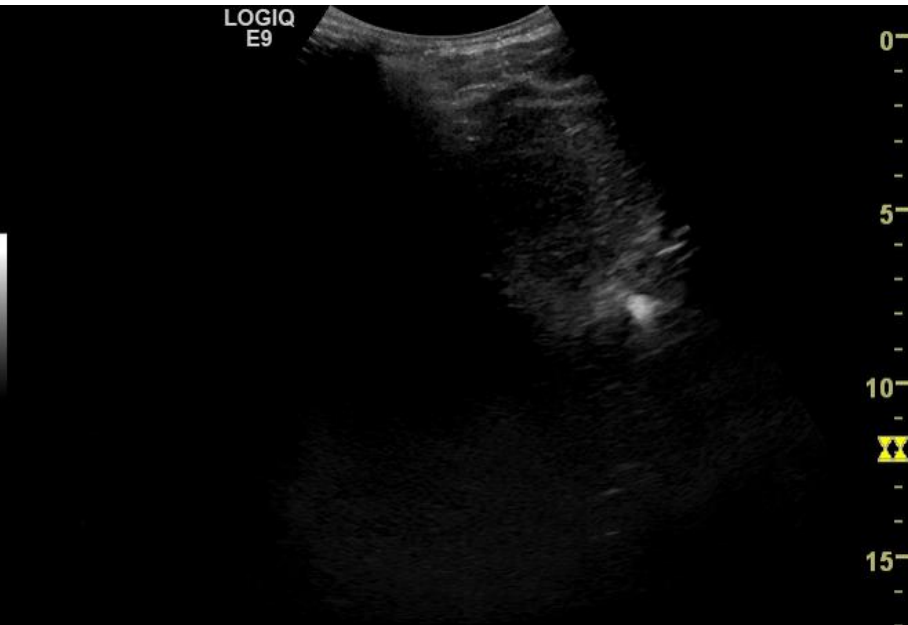


# Organundersøkelse

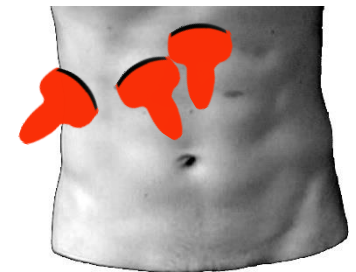
## Lever-Parenkym



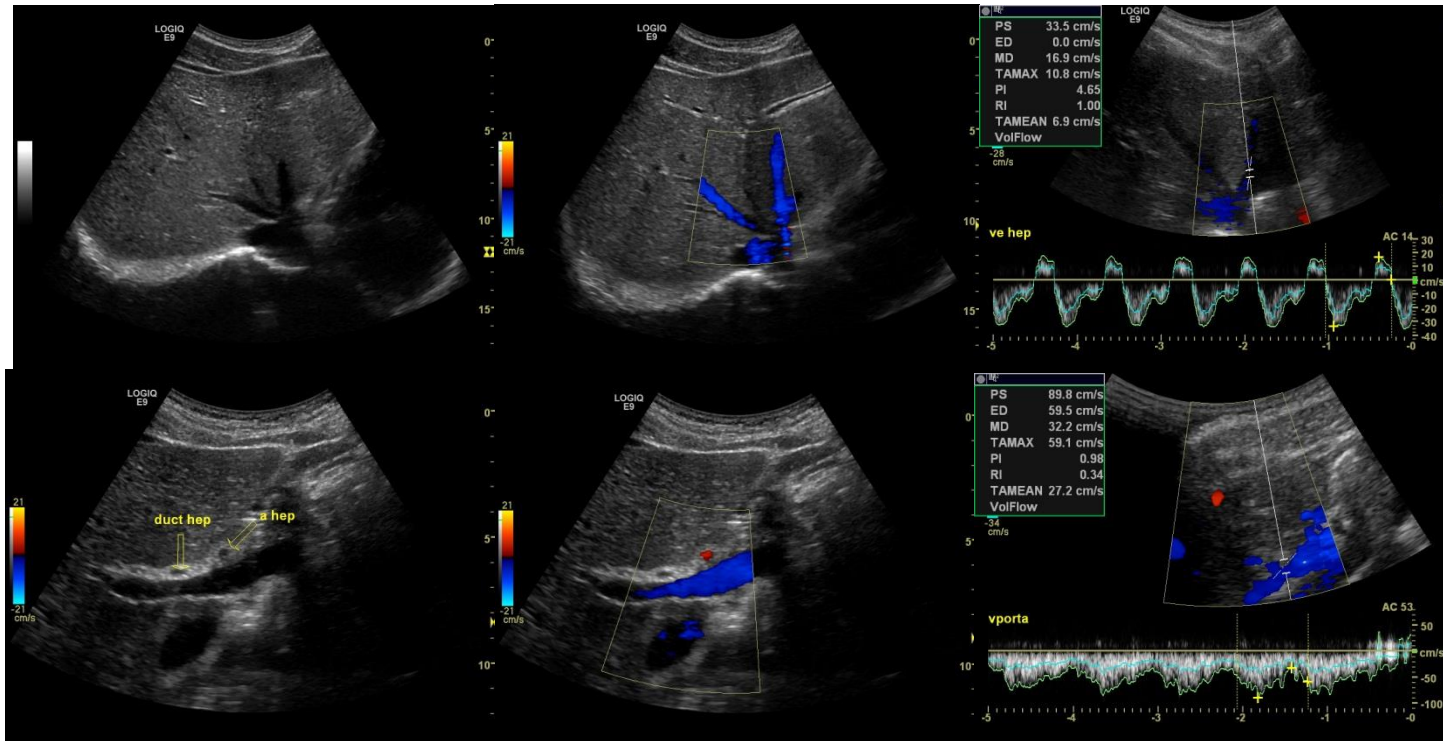
Sveip gjennom venstre leverlapp



Sveip gjennom høyre leverlapp



# Organundersøkelse -Lever-Kar



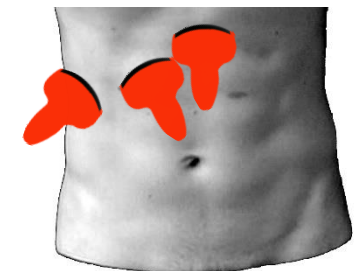
Levervener

Portalvene

B-mode

FargeDoppler

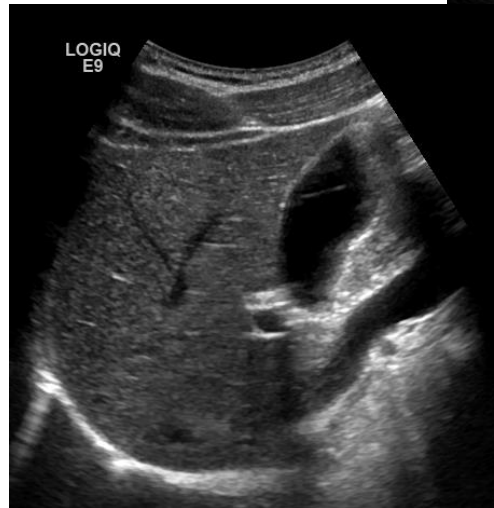Pulset Doppler



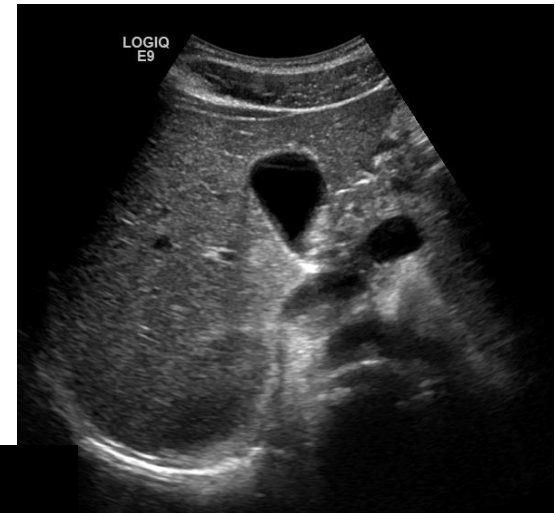

# Organundersøkelse -Galleblære

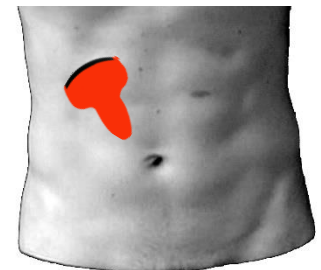
- Stasjon 1 og 3
- Undersøkes fastende
- Inspirasjon og venstre sideleie bedrer innsyn
- Veggtykkelse 2-3 mm (Cut off 4 mm)
- Størrelse 2-3cmx7-8cm (Cut off <4 cm i tverrdiameter)
- Ingen lagdeling av vegg



Stasjon 3, rotert 90 grader



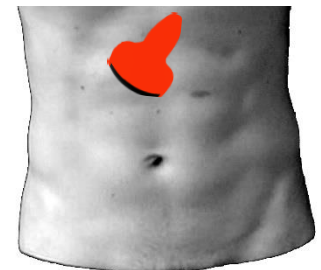
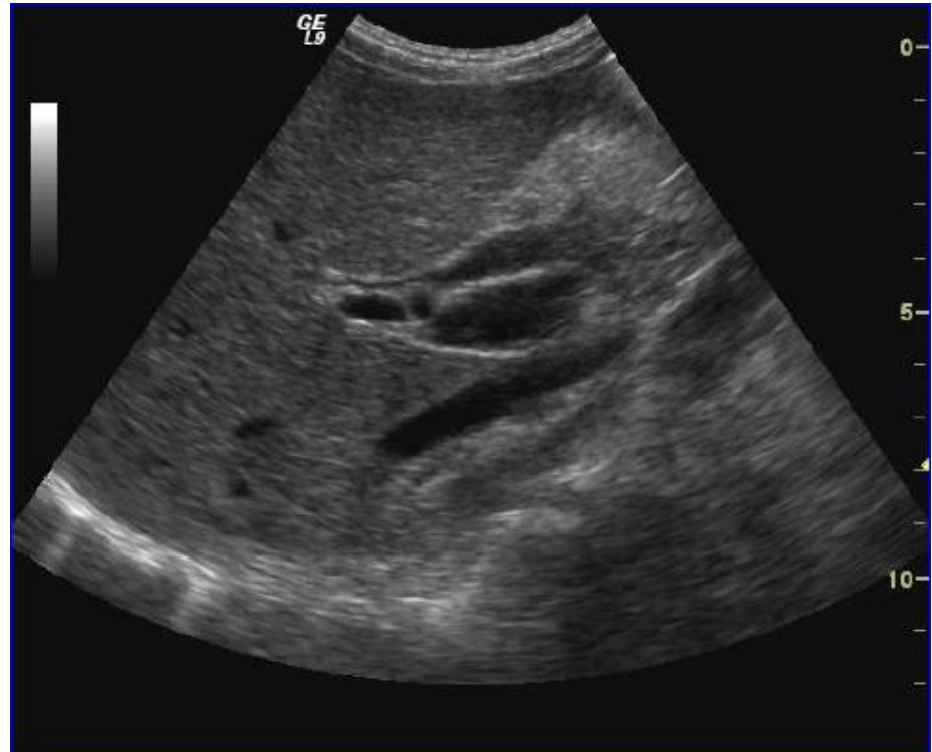
Stasjon 3, skrått subcostalt



# Organundersøkelse

## -Sentrale galleveier

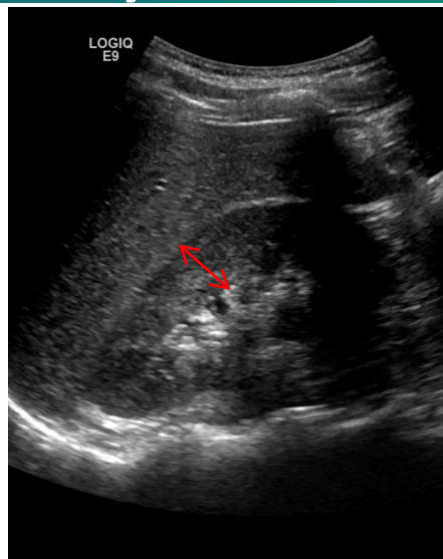
- Stasjon 1 og 3
- Diameter ductus hep. Communis/choledochus <6mm
- <7-9 mm hos cholecystektomerte eller eldre
- Intrahep. galleganger følger porta og ofte ikke synlige.
- Utvidete intrahep. galleganger  
→ parallelltegn
- FargeDoppler brukes for å skille galleveier fra kar



# Organundersøkelse

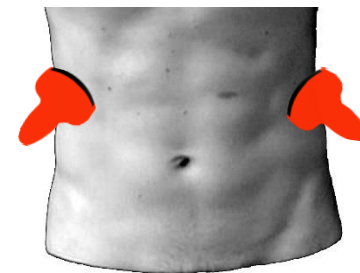
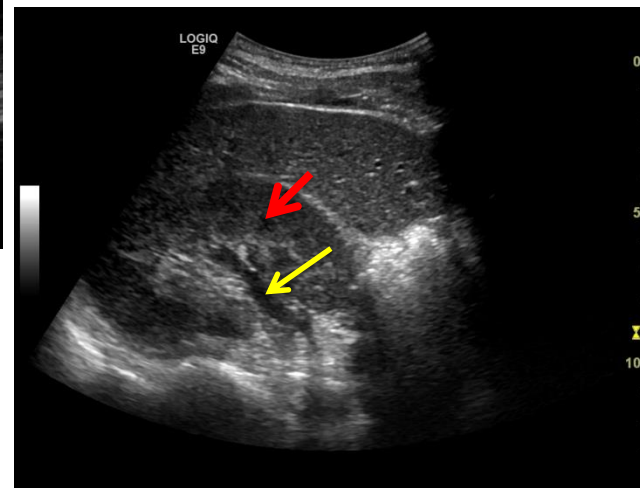
## -Nyrer

- Stasjon 1 og 5
- Skannes i longitudinelt og transversalt
- Lengde 9-14 (10) cm
- Tykkelse 4-6 cm
- Parenkym inkl. cortex og medulla/pyramidene: 14-18 mm (cut off <10mm)
- Cortex:
  - 8-10 mm
  - lett hypoekkoisk eller isoekkoisk med lever.
- Pyramidene hypoekkoiske som cyster
- Sinus inkluderer samlesystem og kar og er hyperekkkoisk.
- Nyrebekken hypoekkoisk.



Tverrsnitt hø. nyre.  
Pyramide rød pil.  
Nyrebekken, gul pil

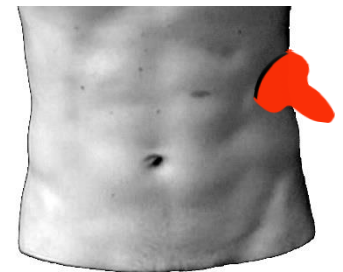
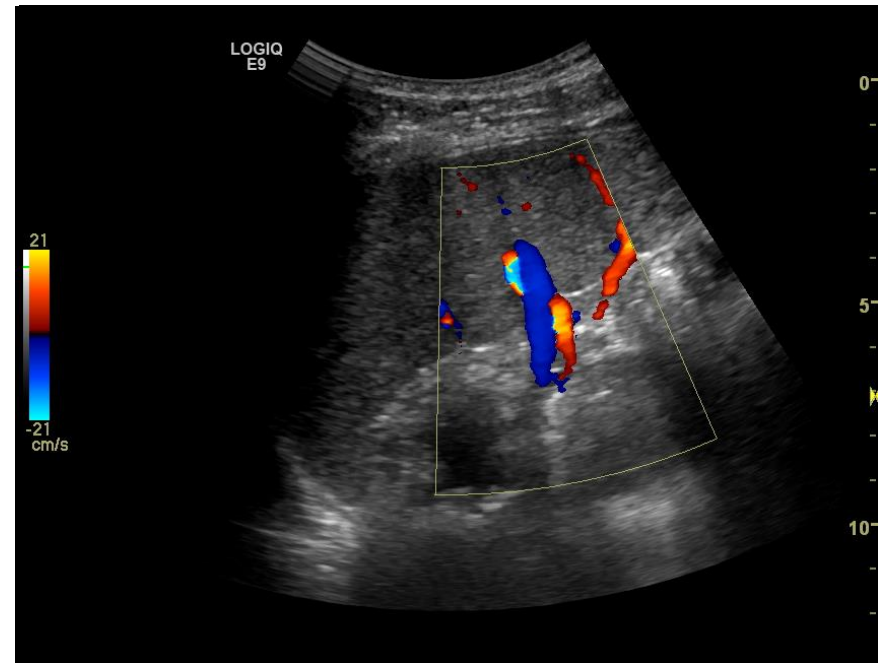
Longitudinelt snitt,  
høyre nyre.  
Parenkym markert  
med rød dobbelpil.



# Organundersøkelse

## -Milt

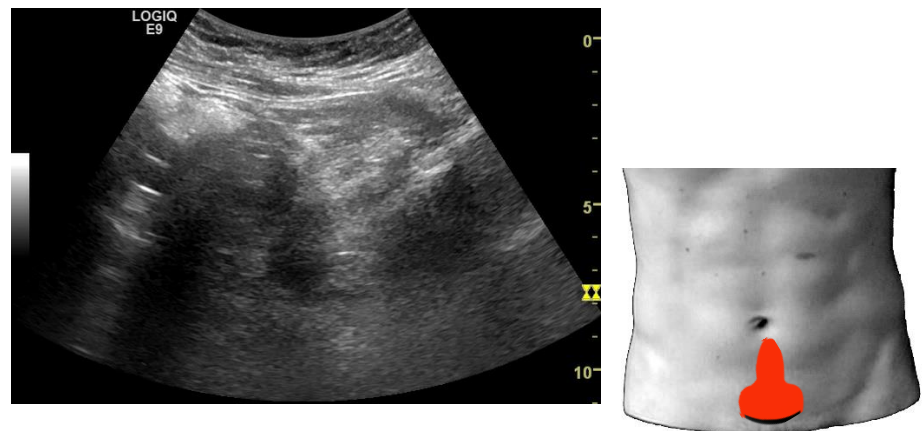
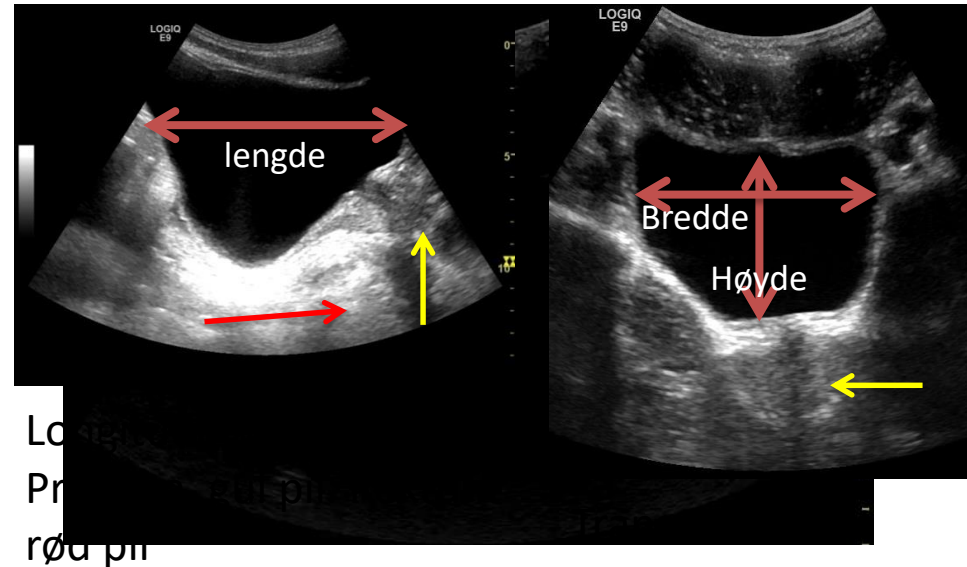
- Stasjon 5
- Størrelse
  - Lengde 12cm
  - Bredde 3-4 cm
- Isoekkogen eller lett hyperekkogen mot lever.
- Bimilt (sirkulær i hilus) vanlig hos 2-3 %



# Organundersøkelse

## -Urinveier og genitalia

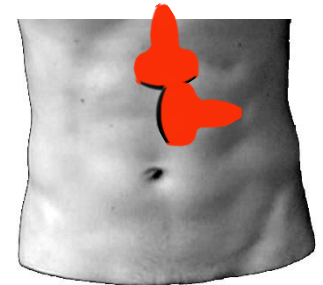
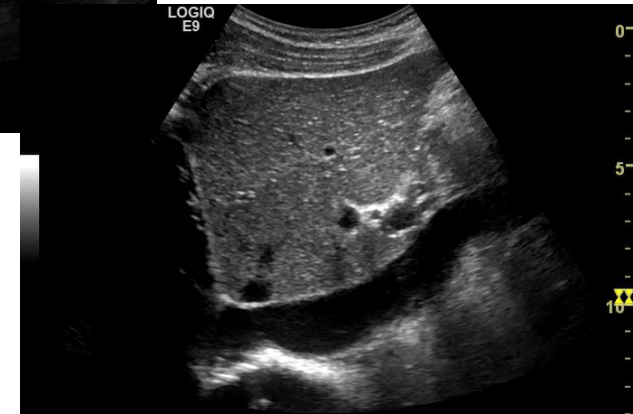
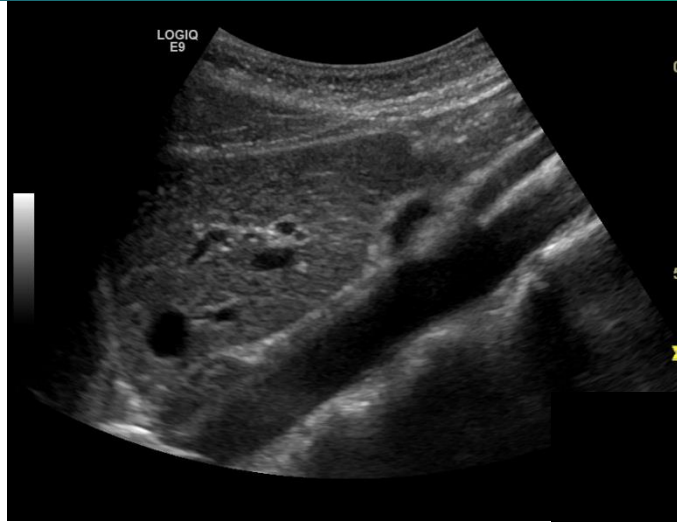- Stasjon 6
- Best med full blære
- Urinveier:
  - Sees vanligvis ikke
- Blære:
  - Skannes transversalt og longitudinalt
  - Vegg 3-5mm, 2-3mm hvis full
  - Volum ca  $h*b*l/2$
- Prostata:
  - Størrelse 2,5\*3\*3,5cm
- Uterus
  - Skannes transversalt og longitudinalt
  - Størrelse
    - Lengde 4-8 cm
    - Bredde 2-5 cm
  - Hyperekkogen, men endometriret lysere
- Ovarier
  - Størrelse 1\*2\*3cm
  - Kan forveksles eller ligge gjemt mellom tynntarm



# Organundersøkelse

## -Store kar

- Stasjon 1 og 2
- Aorta
  - Glatt vegg
  - Diameter < 3cm
- V. cava inferior
  - Lett å komprimere
- Tr. coeliacus
- A. mes. superior



# Beskrivelse og dokumentasjon

- **Operatør:**
- **Ultralydapparat:**
- **Medikamenter:**
- 
- **Henvisningsårsak:**
- **Funn:**
- Det er tilfredstillende innsyn til abdomen. Leveren har normal størrelse, normalt ekkomønster, jevn avgrensing og ingen fokale forandringer. Galleblæren og galleganger har normale dimensjoner og utseende. Det sees heller ikke patologi i pancreas, milt eller nyrer. Det er intet å bemerke ved de store abdominalkar. De sees ikke ascites eller patologiske lymfeknuter. Urinblæren er upåfallende. Ved undersøkelse av tarm ble det ikke funnet patologiske segmenter.
- **Vurdering:**

# Oppsummering

- Ultralyd er en dynamisk undersøkelse.
- Systematisk gjennomgang av 6+ sikrer kvalitet
- «Bruk pasienten» aktivt for å bedre innsyn (Respirasjon og stillingsendringer)
- Full beskrivelse lagres som notat under «organfunksjon» i journalsystem
- Lagre relevant billedokumentasjon



# Spørsmål?



THE BEST THESIS DEFENSE IS A GOOD THESIS OFFENSE.