

UNIVERSITETET I BERGEN

Ultralyd ved inflammatoriske tarmsykdommer

Gastroenterologisk ultralyd

21.11.23

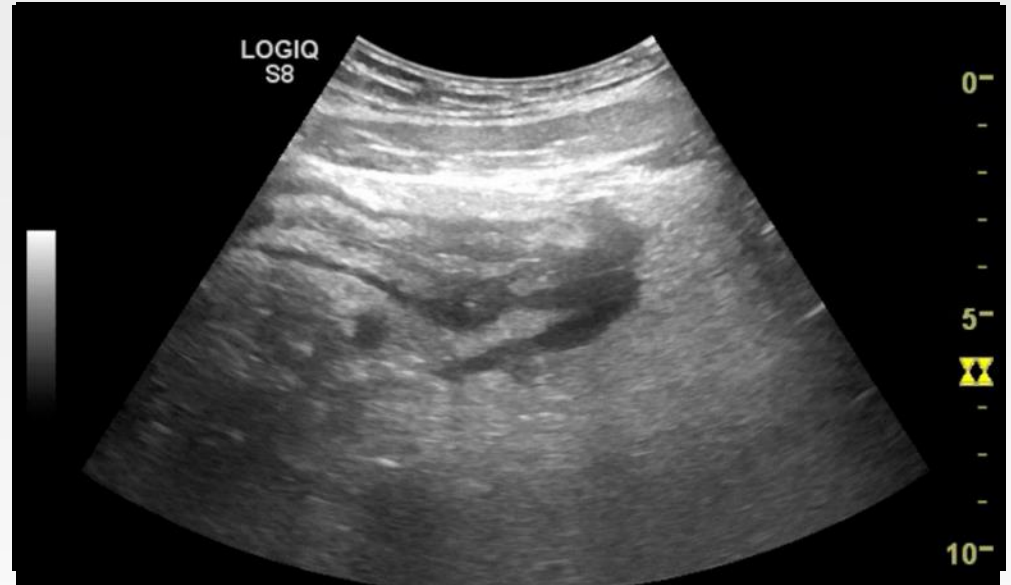Kim Nylund

UNIVERSITETET I BERGEN



Oversikt

- Primærdiagnostikk
 - Generelle funn
 - Veggtykkelse
 - Vegglag
 - Blodforsyning
 - Ekstramurale funn
- Sykdomsaktivitet
- Fibrose vs inflammasjon
- Komplikasjoner
- Oppfølging
- Oppsummering

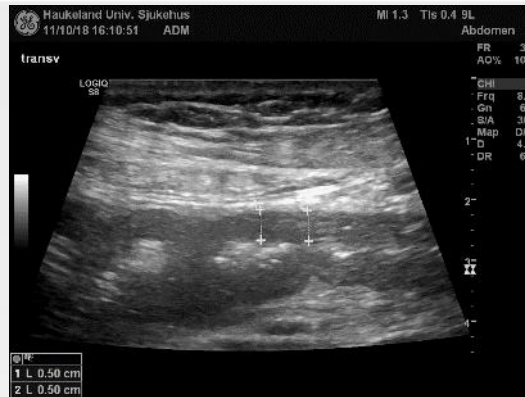

«Sveip over enteroenterisk fistel.

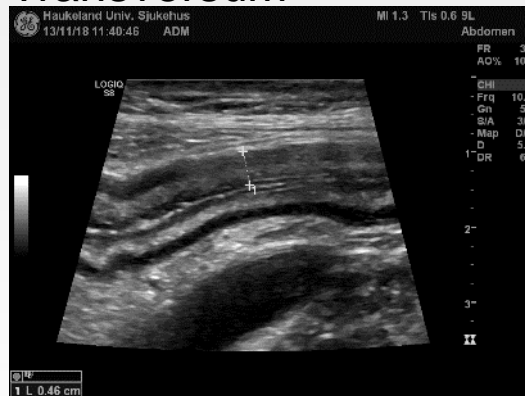Ulcerøs colitt

-Generelt

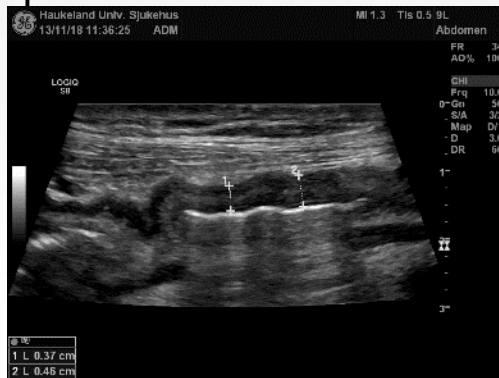- Veggtykkelse 2-10 mm
- Mukosa tykkere enn submukosa (Som oftest)
- Kontinuerlig utbredelse fra rektum og proksimalt
- Avflatede haustra
- Kollabert lumen
- Bevart lagdeling (Som oftest)
- Perikolis fett er og muscularis propria er ikke involvert (Som oftest)



Transversum



Sigmaideum

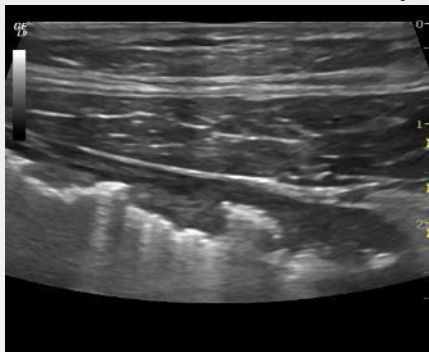


Descendens

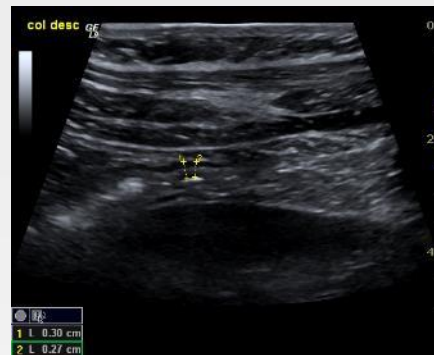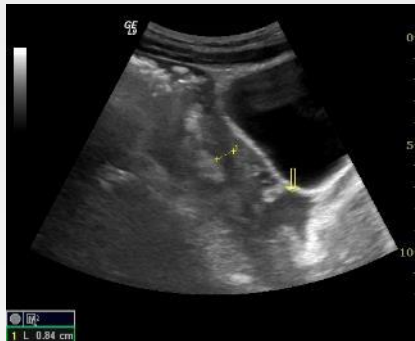
Ulcerøs colitt

-flere eksempler

Colon ascendens m/ulcerasjoner

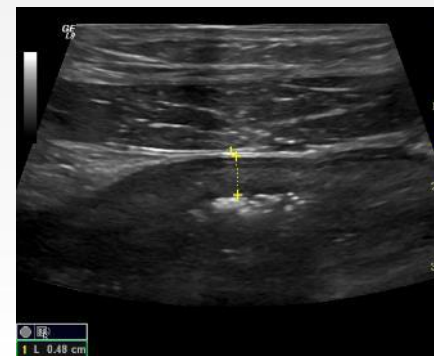
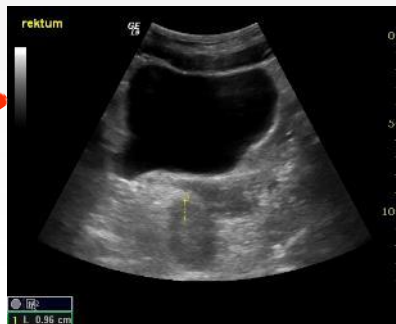
Distale sigmo med pseudopolypper

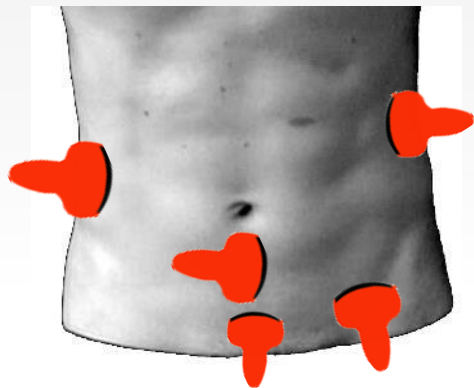


Col. desc med tom lumen

Proktitt



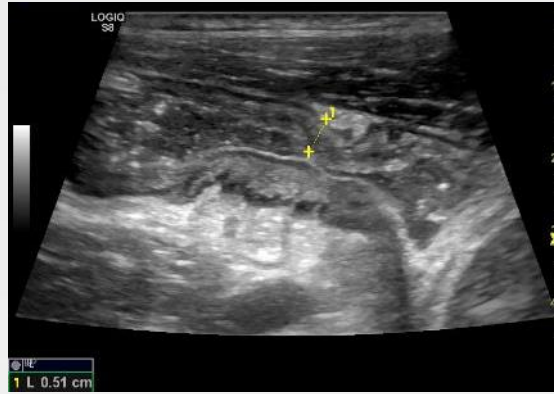
Colon sigmodeum prox



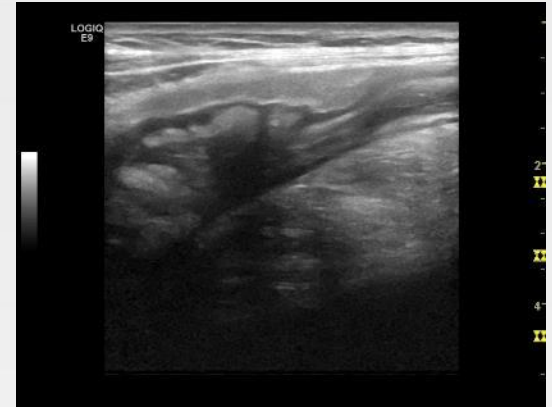
Crohns sykdom

-Generell

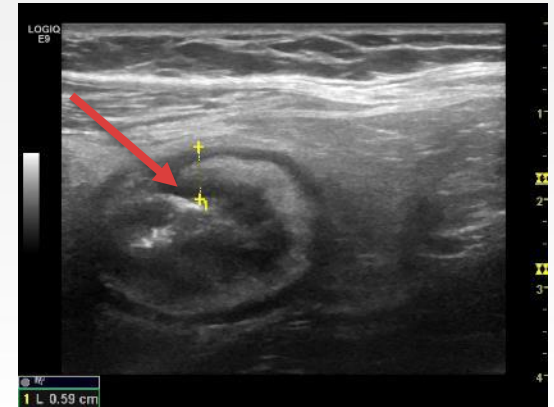
- Veggtykkelse 3-15 mm
- 3 mm brukt som cut off i kliniske studier
- Flekkvis utbredelse
- Prominent submukosa
- Tap av vegglag indikerer transmural sykdom, ulcerasjoner eller kronisk inflammasjon
- Mesenteriell affeksjon med fettvevsproliferasjon
- Tap av peristaltikk og elastisitet
- Fikserte vinkler
- Avsmalnet lumen



Stenose TI



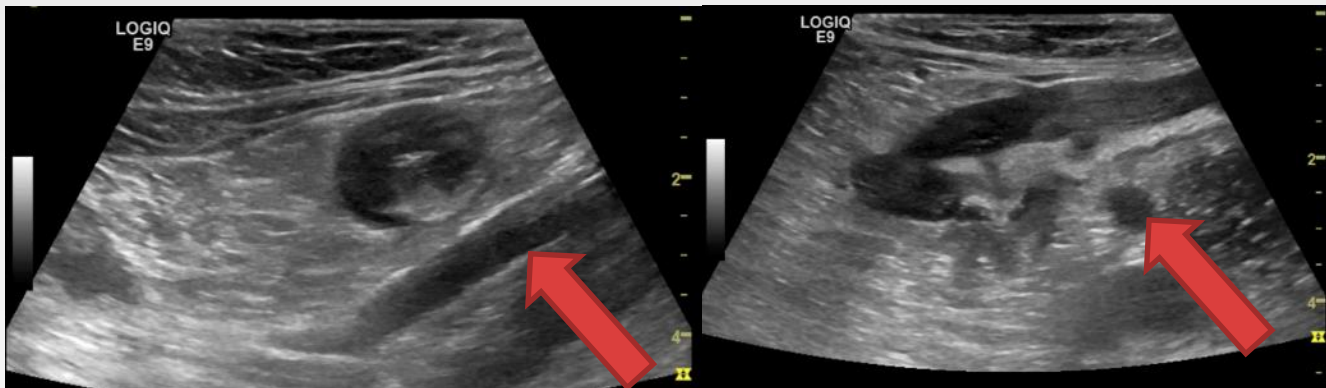
Transmural affeksjon TI



Ulcerasjon og fettvevsproliferasjon TI

Crohns sykdom

-Generelt

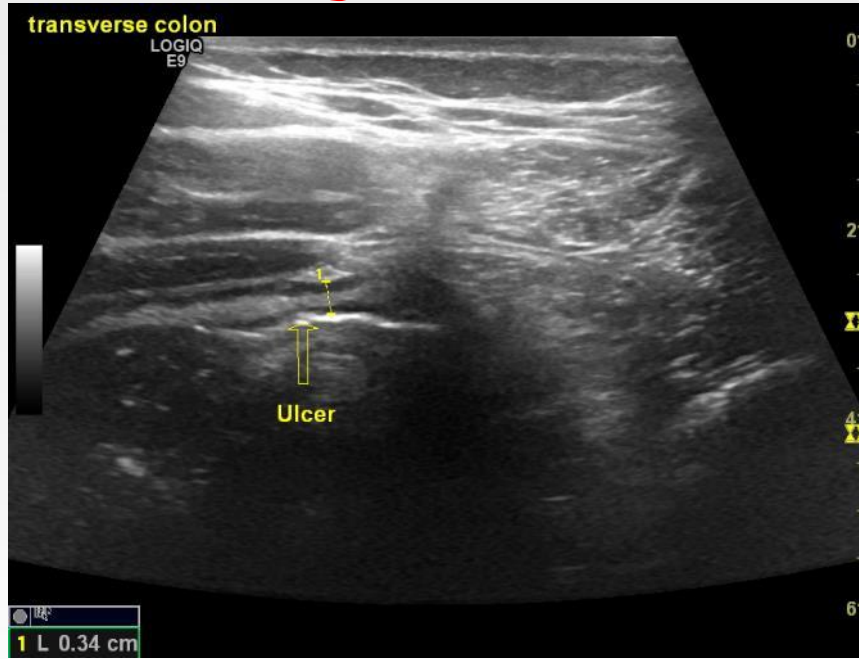


Pasient med sykdom i kolon.

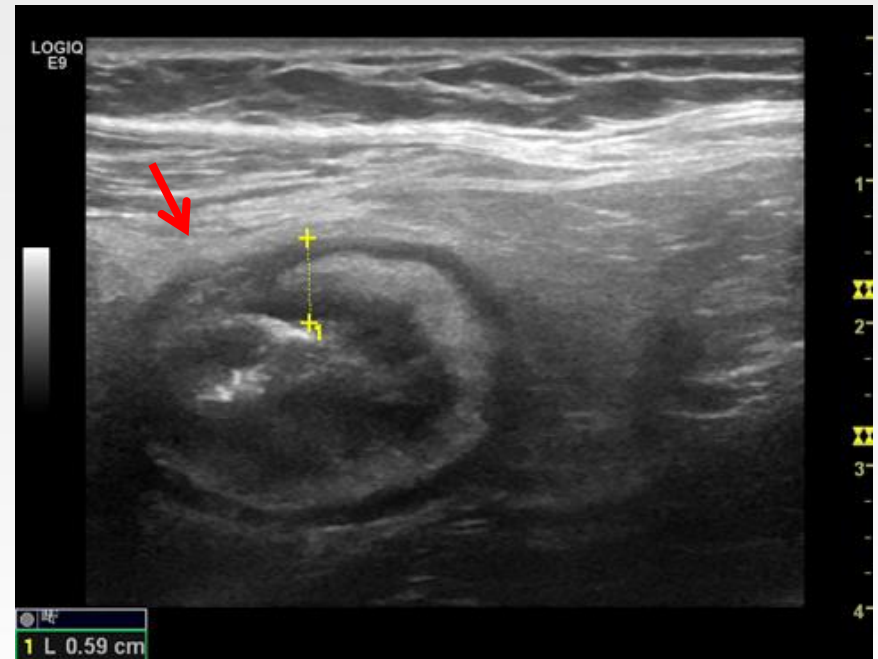
Venstre: Tverrsnitt av sigmo med tap av vegglag og fettvevsproliferasjon. (Rød pil mot A. iliac sin.)

Høyre: Tilsvarende lengdesnitt. Langsgående ulcerasjon i fremre vegg im område med tap av vegglag

Vegglag -Ulcerasjoner



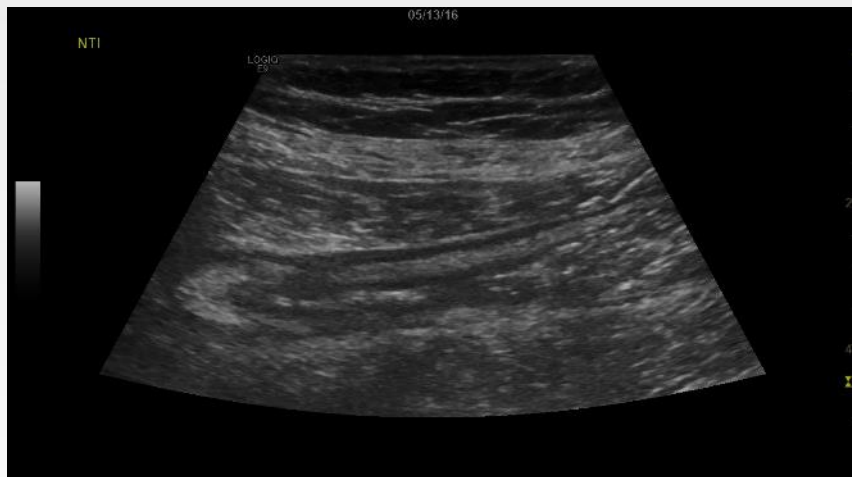Lite sår i transversum hos Crohnpasient



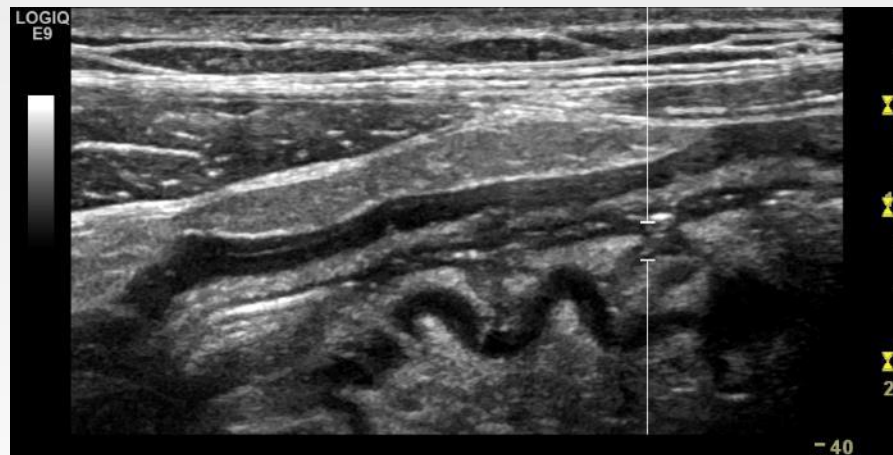
Stort sår i terminale ileum hos Crohnpasient

Ekstramurale funn

-Fettvevsproliferasjon



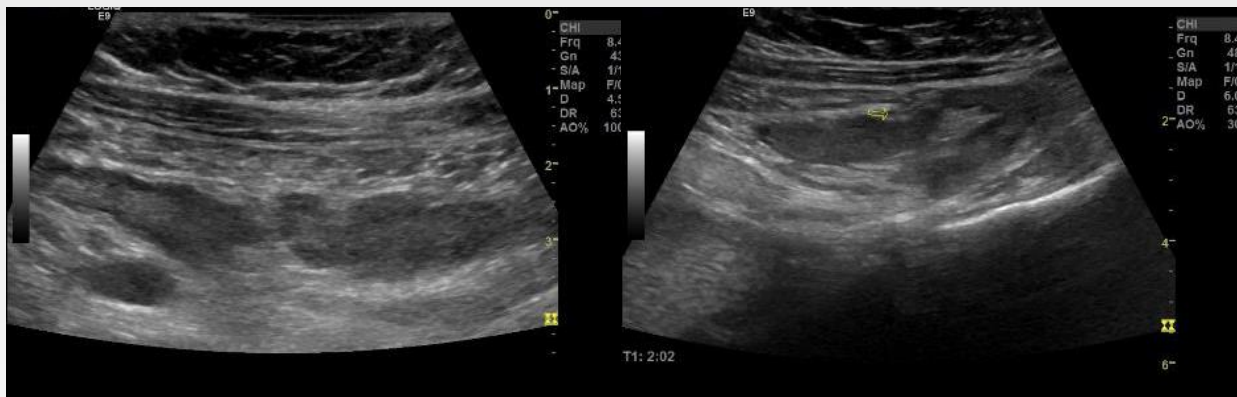Relativt hypoekkoent og uryddig
→ Gammelt/Kronisk



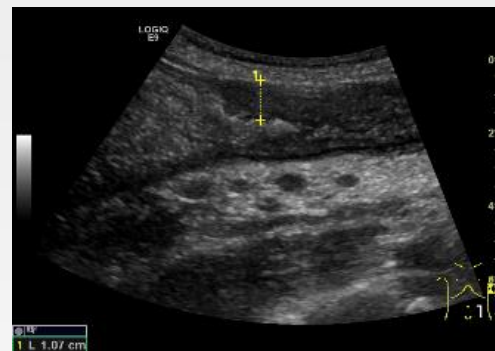
Relativt hyperekkogent og jevnt
→ Nytt/akutt

Ekstramurale funn

-Mesenterielle lymfeknuter



Utbredte konglomerater med reaktive, klart forstørrede lymfeknuter

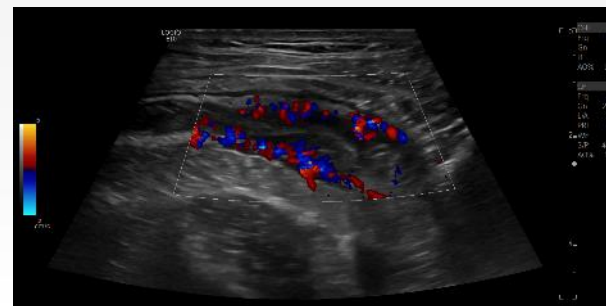
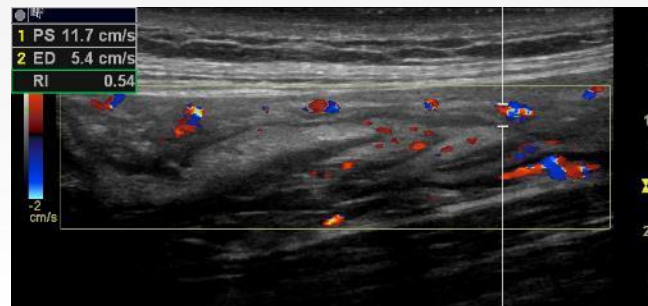
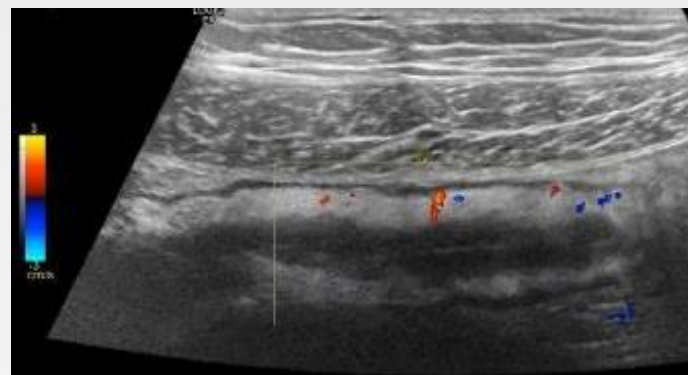
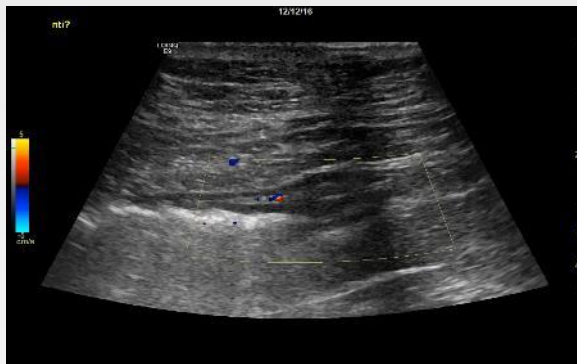

Synlige små lymfeknuter i mesenteriet

- Lymfeknuter sees hyppigere hos CD pasienter og unge
- Vedvarer også etter pasienten er i remisjon.

Blodforsyning

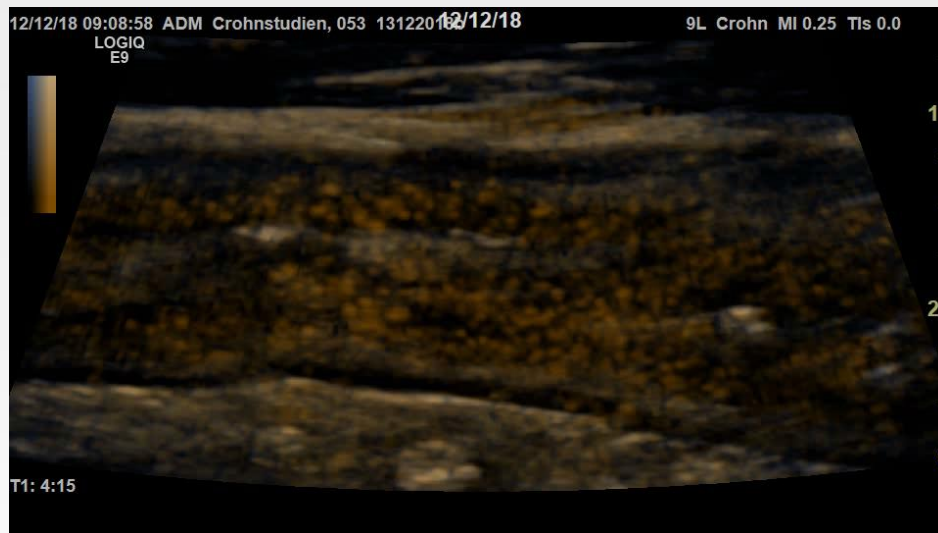
-Color/power Doppler-CD



Blodforsyning

-Vaskularitet i tarmveggen

- Blod som renner sakte (kapillærer, arterioler) detekteres ikke av farge Doppler
- Kontrastforsterket ultralyd (CEUS) bedrer deteksjonen av disse karene
- Endringer i kontrastforsterking over tid (Dynamic contrast-enhanced ultrasound) kan brukes for å undersøke perfusjon.



CEUS av terminale ileum etter kontrast.
Hybridbilde med kontrastinformasjon og B-mode sammen.

Sykdomsaktivitet

-Ulcerøs colitt

- 62 UC pasienter
- Utviklingskohort
 - 16 Mayo 0, 13 Mayo 1, 15 Mayo 2 og 18 Mayo 3
- 2mm cut off Mayo 0 og 1-3
- 3 mm cut off Mayo 0-1 og 2-3
- 4 mm cut off Mayo 0-2 og 3

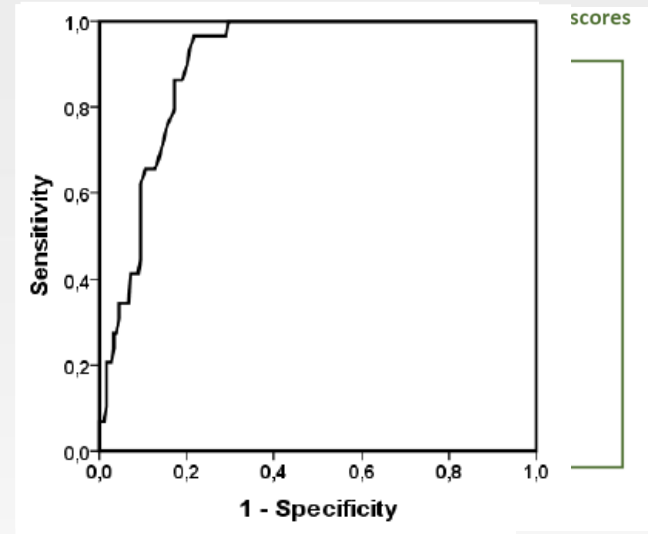
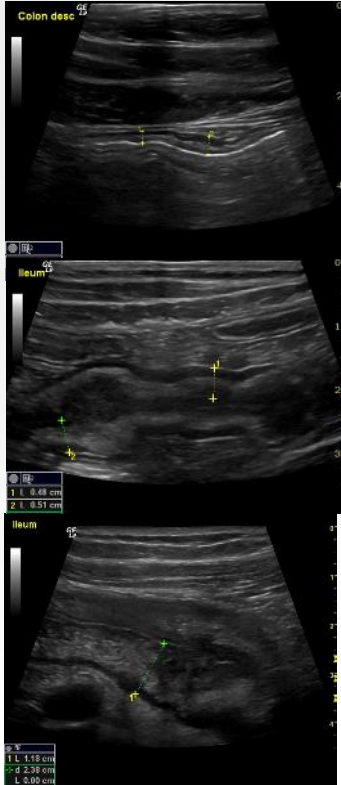

Fig. 3. A. ROC curve for BWT in Mayo 0 vs Mayo 1-3 segments. *B.* ROC curve for BWT in Mayo 0-1 vs Mayo 2-3 segments. *C.* ROC curve for BWT in Mayo 0-2 vs Mayo 3 segments.

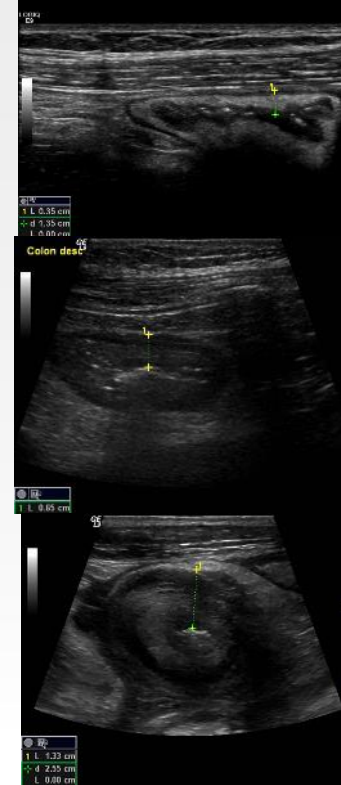Veggtykkelse -Gradering Mb Crohn



Lett (<5mm)

Moderat (5-8mm)

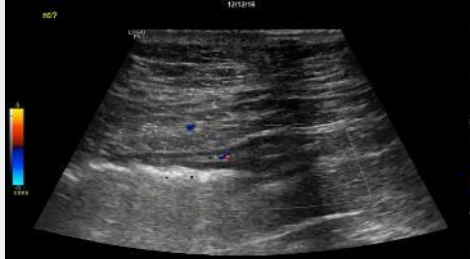
Uttalt (>8 mm)



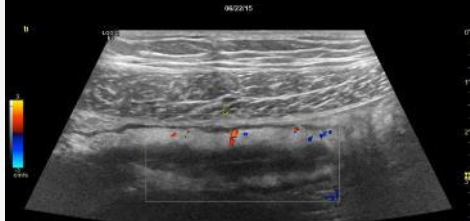
JCC, 2021, Sævik et al.

Fargedoppler: -Gradering Mb Crohn

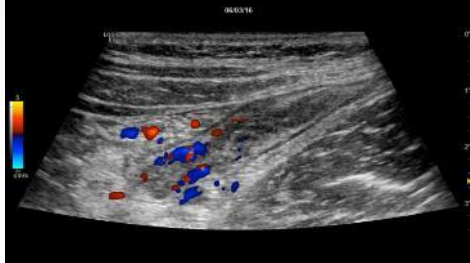
0



1



2



0= No or
single vessel

1= 2-5
vessels per
cm²

2= >5
vessels per
cm²



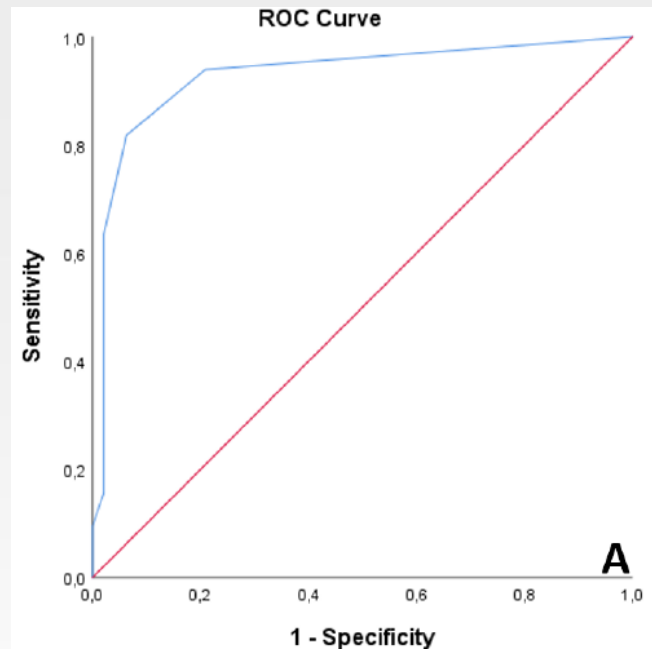
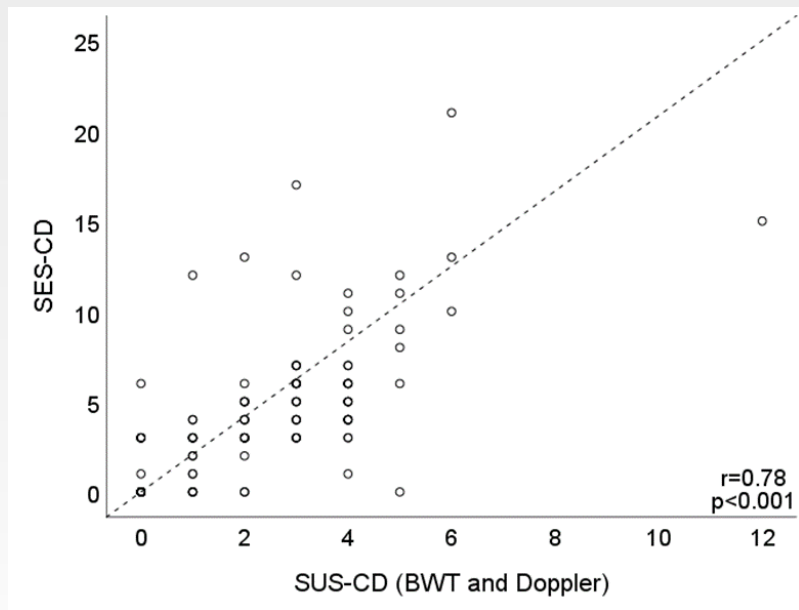
Simplified ultrasound score of Crohn's disease

	Ileum	Right colon	Transv colon	Left colon	Rectum	Total
Bowel wall thickness	0-3	0-3	0-3	0-3	0-3	0-15
Colour Doppler	0-2	0-2	0-2	0-2		0-8
					Score	0-23



JCC, 2021, Sævik et al.

Sykdomsaktivitet -Crohns sykdom



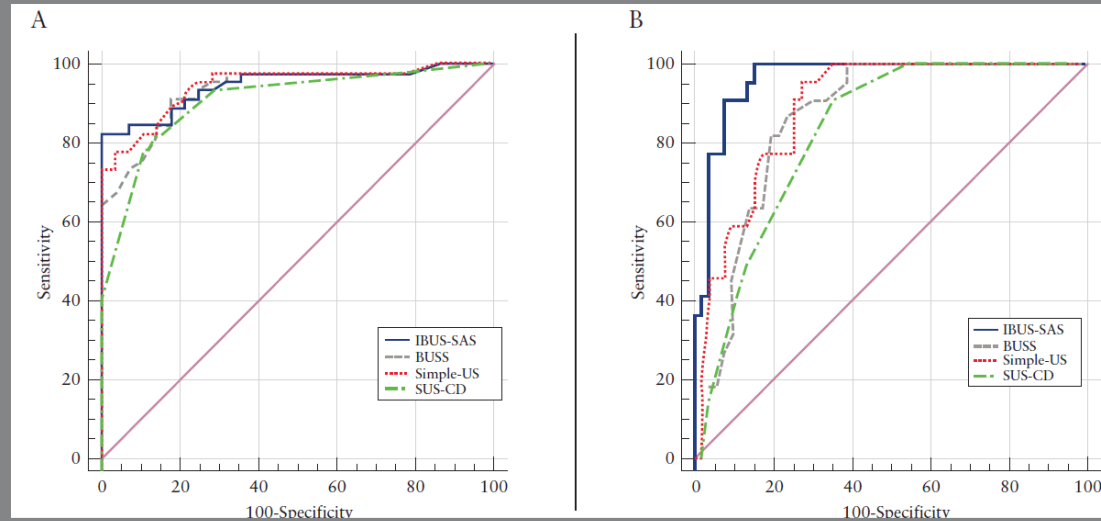
SES-CD >2, SUS-CD ≥1
Sens=95, Spec=70 for disease activity

Disease activity

-Crohn's disease: External validation



- Dragoni et al 2023
- N=73
- IBUS-SAS, SUS-CD, BUSS and Simple-US
- Activity: SES-CD > 2 or Rutgeerts > i2a
- Severe activity: SES-CD > 8

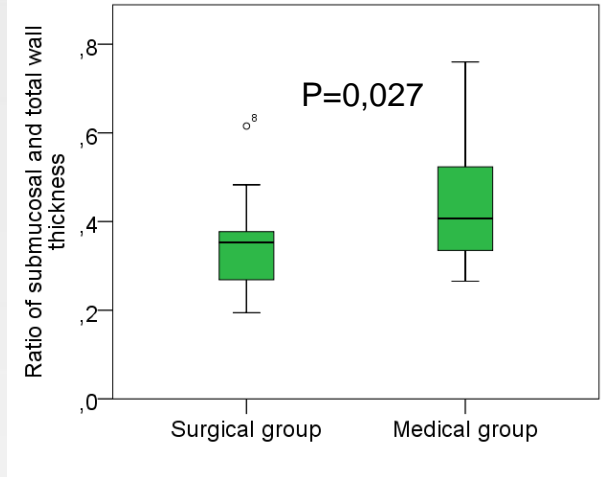


Vegglag Mb Crohn -Fibrose vs inflammasjon

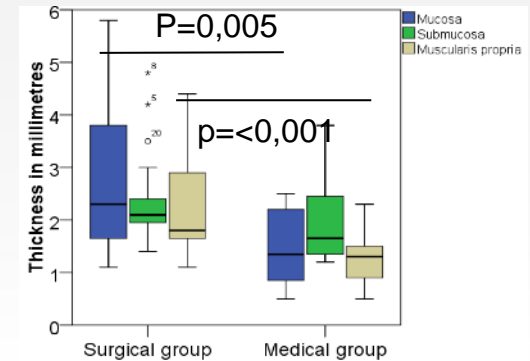
20 pasienter operert pga stenose eller
behandlingsrefraktær Crohns sykdom

19 pasienter med medisinsk behandling for en
akutt forverring

30 friske frivillige

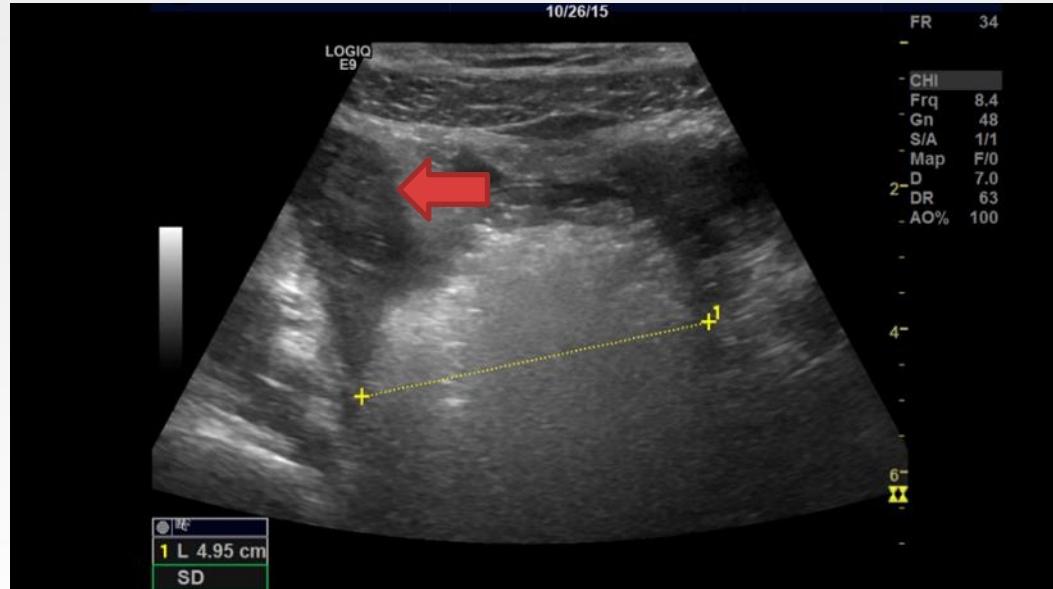


Relativ tykkelse av submukosa mot gruppe.



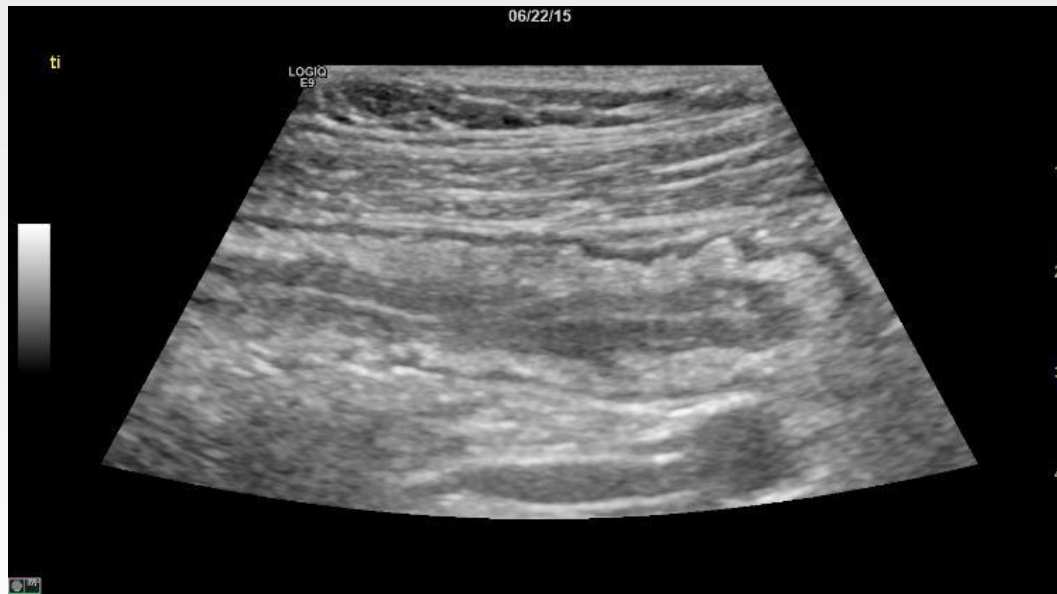Tykkelse av vegglag mot gruppe

Komplikasjoner Mb Crohn -Strikturer/stenoser



«Klassisk stenose» i terminale ileum med prestenotisk dilatasjon
(Rød pil mot stenose.)

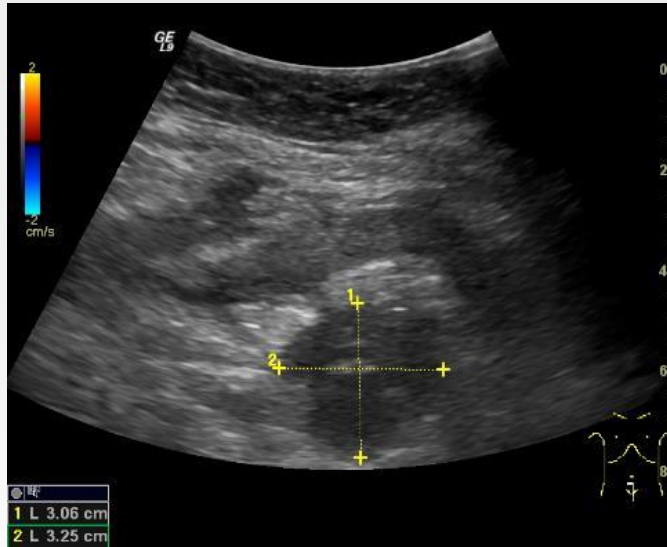
Komplikasjoner Mb. Crohn -Stenose



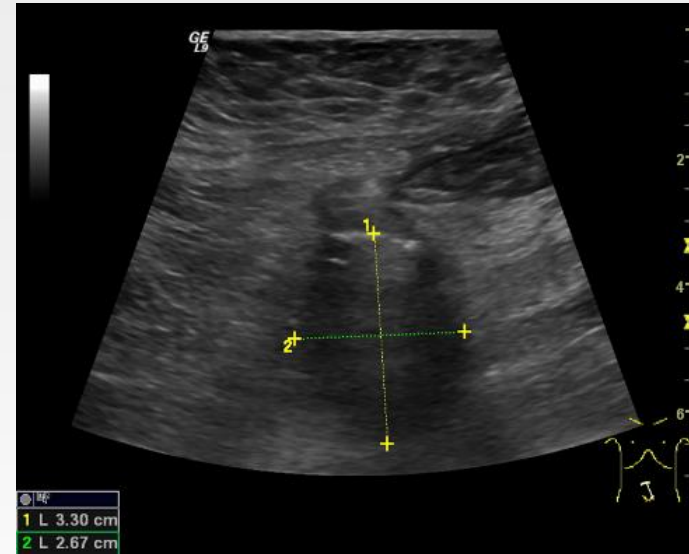
Stenose uten prestenotisk dilatasjon i terminale ileum

Komplikasjoner

-Abscesser og infiltrater

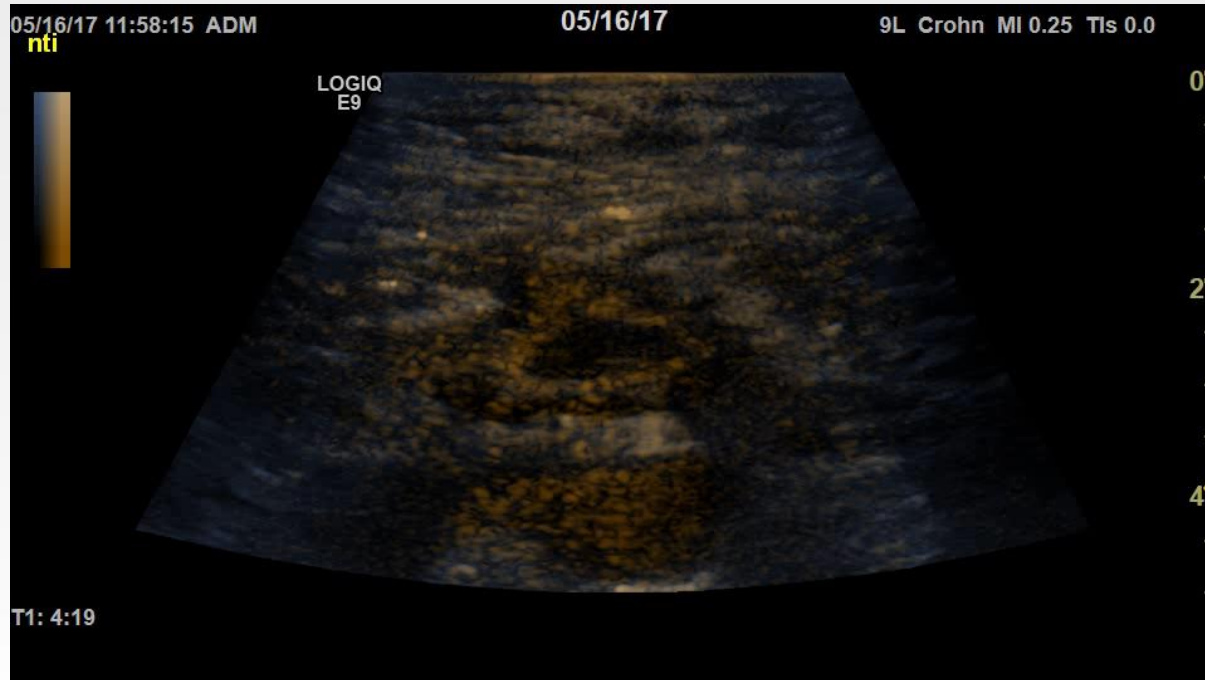


Abscess som kommuniserer til tarm via sinus



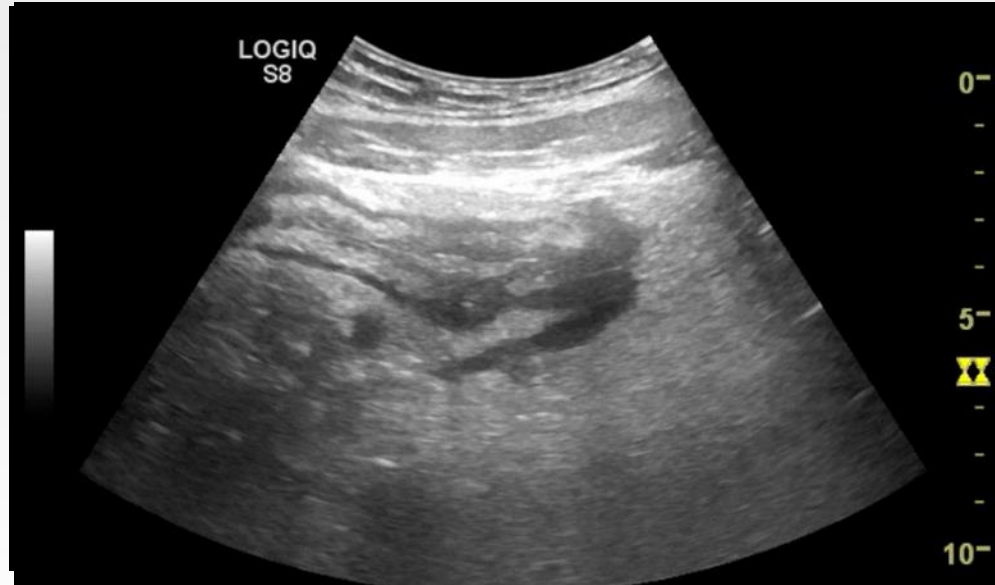I et annet plan sees gassinnhold i abscesshulen mer tydelig

Komplikasjoner Mb. Crohn -Abscesser og infiltrater



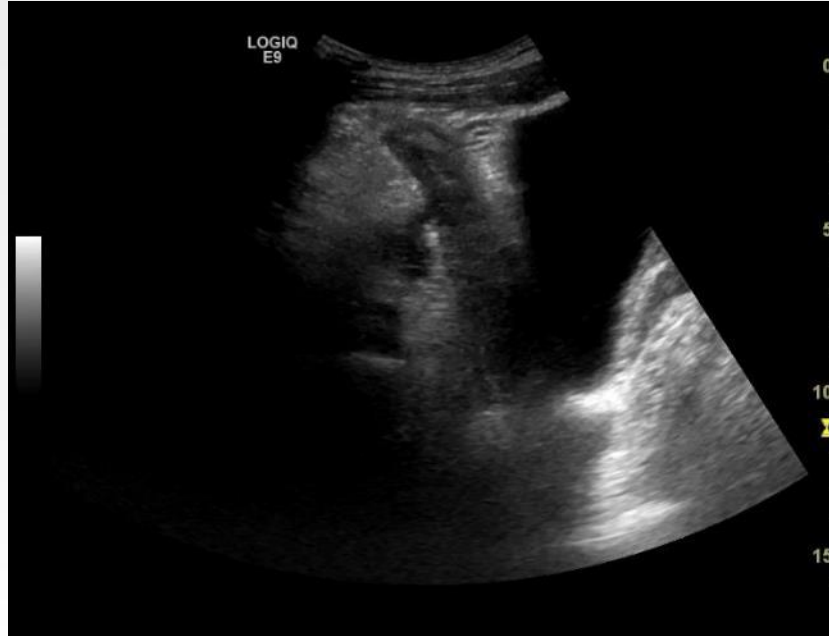
Kontrastforsterket ultralyd av hypoekkoisk område ved en tynntarmskonglomerat

Komplikasjoner Mb . Crohn -Fistler og sinuser



«Sveip» over enteroenterisk fistel.

Komplikasjoner Mb. Crohn -Fistler og sinuser



Sinusgang til abscess i bekkenet

Oppfølging

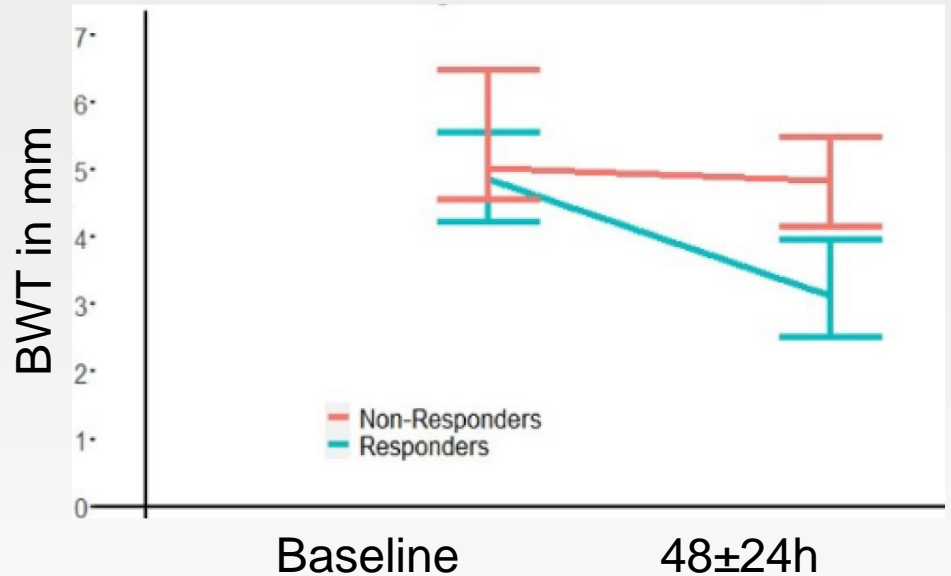
- Longitudinelle studier:
 - «Resection»: Veggtykkelse >7 mm predikerer kirurgi i terminale ileum
 - «Recurrence»: Tilbakefall etter kirurgi predikeres ved veggtykkelse >3 mm 12 mndr etter kirurgi i anastomoseområdet
 - «Remission»: Redusert veggtykkelse eller doppleroppladning
 - «Relapse»: Forverring veggtykkelse eller doppleroppladning



UC

-Treatment response iv hydrocortisone

- Ilvermark et al 2020
- N=56 w/ASUC
- Response=
 - reduction in p-MAYO $\geq 30\%$ AND ≥ 3 points w/bleeding score 0-1 OR reduction ≥ 1 at day 6 ± 1 or before rescue w/IFX

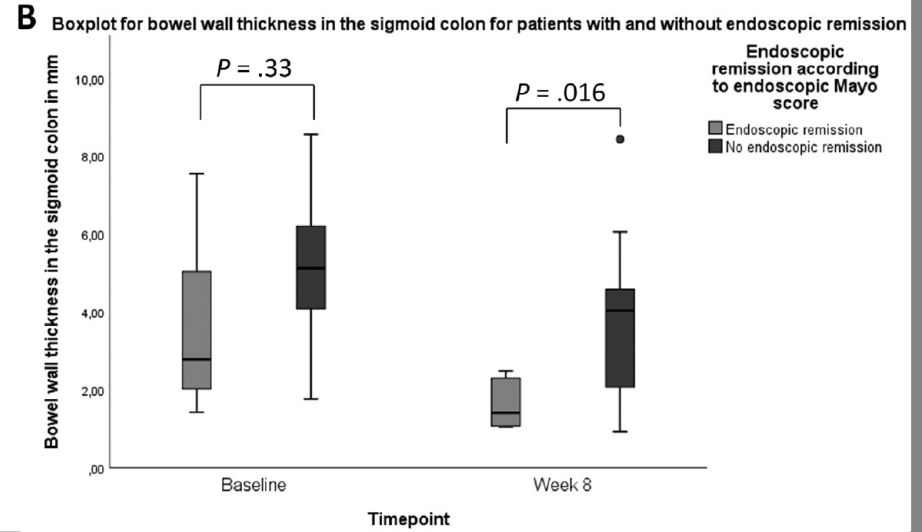


Δ BWT

-1.9mm in responders (36%)

-0.2 mm in non responders

- 30 UC patients receiving tofacitinib, endoscopic MAYO ≥ 2
- Examined with US and endoscopy at week 0 and week 8.
- Endoscopic response defined as reduction in MAYO ≥ 1
- Endoscopic remission defined as MAYO=0
- No definition of US response or remission



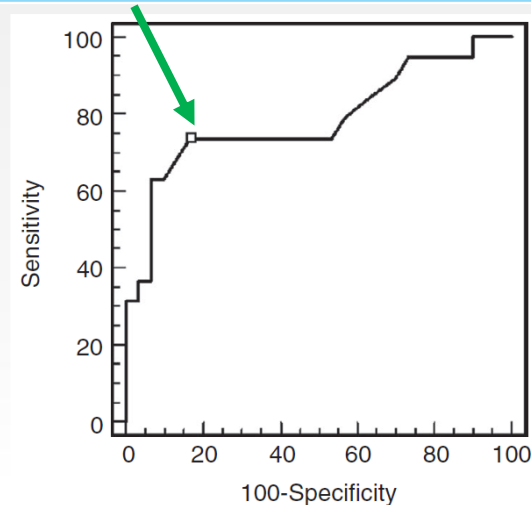
Cut offs:

- Decrease of 32% for response (AUC 0.87)
- BWT 2.8 mm for endoscopic remission (AUC=0.87)

-Treatment response vs endoscopy

- Allocca et al. 2021:
- N=49 (68)
- Changes in Bowel ultrasound score (BUSS) vs SES-CD
- $BUSS = 0.75 \times BWT + 1.65 \times BWF$
- Remission=BUSS <3.52
- GIUS and ileocolonoscopy at baseline and after approx 13 months (SD 3.6)
- Response SES-CD reduction of 50% to baseline → n=19

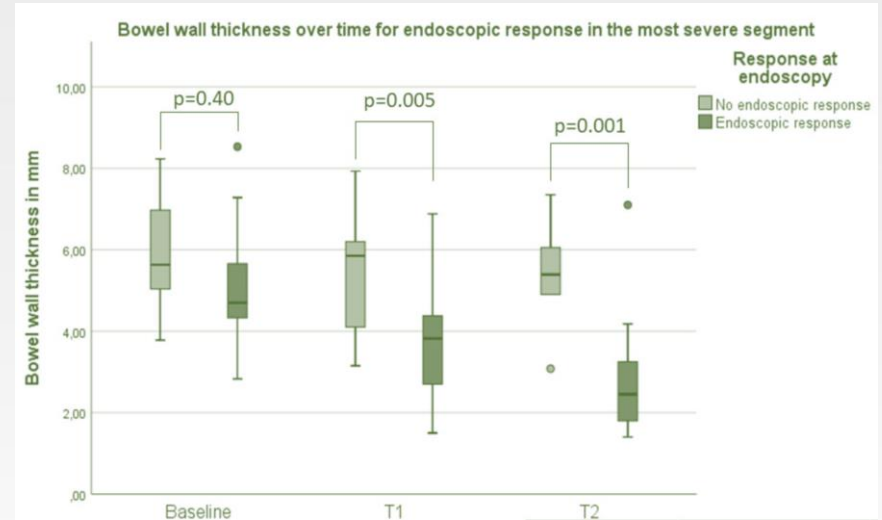
	Sensitivity % (95% CI)	Specificity % (95% CI)	Accuracy % (95% CI)	NPV % (95% CI)	PPV % (95% CI)
Endoscopic remission (SES-CD <2)					
BUSS < 3.52	90 (55-99)	74 (58-87)	78 (63-88)	97 (83-99)	47 (24-71)
Endoscopic response (SES-CD <50% vs baseline)					
BUSS change < -1.2	74 (49-91)	83 (65-94)	80 (66-90)	83 (65-94)	74 (49-91)



ROC of Δ BUSS for patients with response SES-D

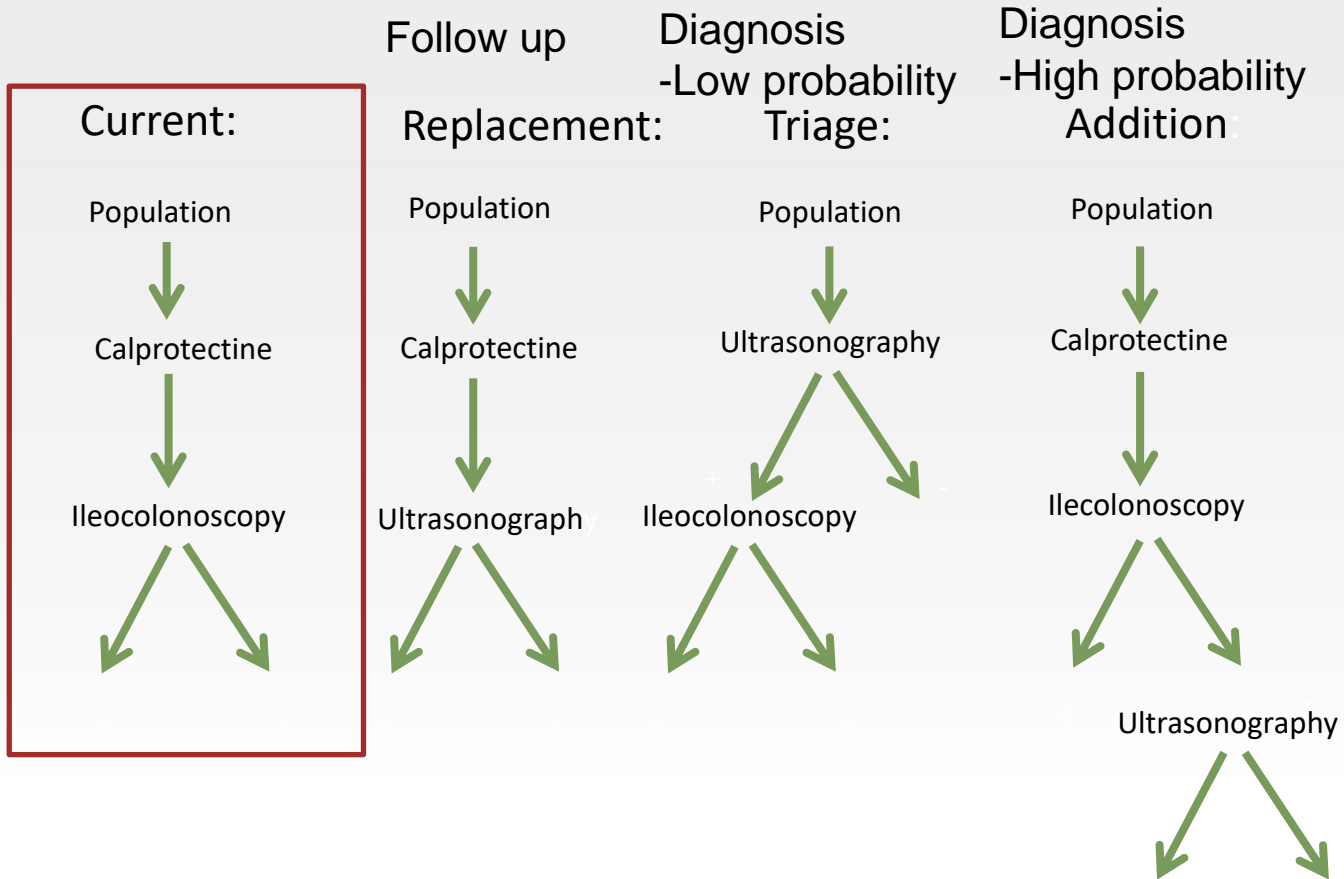
-Treatment response vs endoscopy

- De Voogd et al. 2022
- N=40
- Starting with ADA or IFX
- GIUS at baseline 4-8 week and 12-34 weeks
- Ileocolonoscopy w/ SES-CD at baseline and at 12-34 weeks



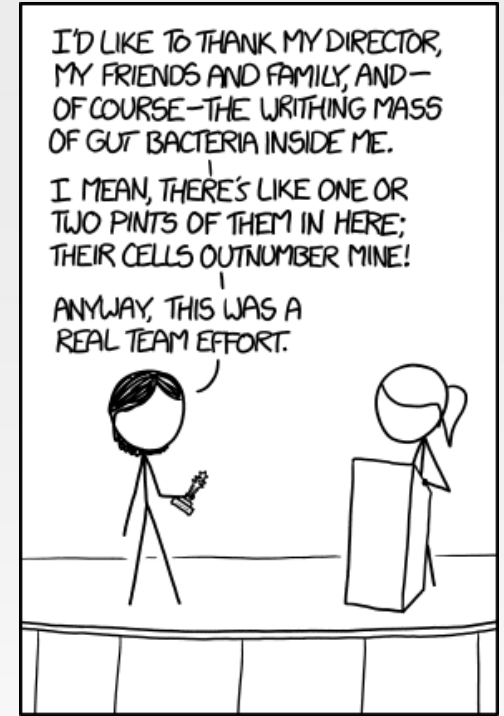
Reduction in BWT. Δ BWT -1.7 vs -0.1 at T1 and -2.5 vs -0.7 at T2 (mm)

When to do GIUS in IBD?



Oppsummering

- Lav kostnad, lite ubehag og liten kort/langtidsrisiko ved ultralyd tarm
- Fleksibel diagnostikk
- Nyttig både ved primær diagnostikk, sykdomsaktivitet og komplikasjoner
- Kan potensielt skille arrvev fra betennelse og brukes i oppfølging





Bilde av NSGU-gjengen i Bergen i sol
Tatt med svært rask lukkertid

Spørsmål?



uib.no