

A photograph of a person's torso and right arm, wearing a grey hoodie and blue jeans. A large, semi-transparent green rectangular overlay covers the left and center portions of the image. The word "Tarminfeksjoner" is written in white, sans-serif font across the green area.

Tarminfeksjoner

Viral gastroenteritt

- Norovirus;
 - Vanlig i alle aldersgrupper
 - Utbrudd i institusjoner
- Rotavirus;
 - Kan gi alvorlig sykdom hos små barn < 2 år
- Adenovirus;
 - Gir luftveisinfeksjon, øyeinfeksjon og gastroenteritt
 - Vanligst hos små barn
- Kvalme, oppkast, vandig diare, magesmerter. Lavgradig feber.
- Påvises vha PCR
- Selvbegrensende, ingen spesifikk behandling.

Bakteriell gastroenteritt

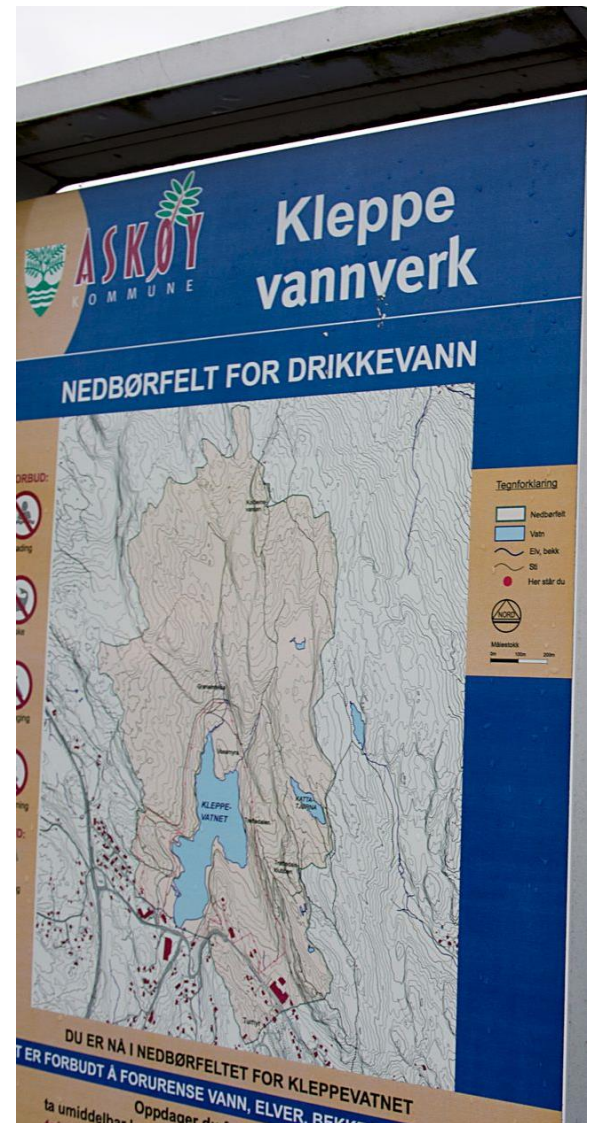- Vanligvis kun symptomatisk behandling
- Lavere terskel for oppstart antibiotika hos immunsvekkede, eldre og multimorbide pasienter
- Alvorlige funn; blodig diare, feber, langvarige symptomer, systemisk påvirkning
- Ved sepsis; ciprofloksacin 400 mg x 2-3 iv, ved mistanke om resistens ceftriakson 2 g x 1 iv
- Smitter fekal/oralt, eller indirekte via kontaminerte matvarer/drikkevann

Campylobacter

Ofte innlandssmitte

Oftest vann-
/næringsmiddelbåren
smitte

Vanligste meldte årsak
til akutt diare sykdom i
Norge



Salmonella

The background of the slide features a close-up photograph of a chicken's head and neck. The chicken has reddish-brown skin and a yellow comb. A semi-transparent white rectangular box is overlaid on the right side of the image, containing a bulleted list of information about Salmonella. The text is in a clean, sans-serif font.

- Overføres vanligvis gjennom kontaminert mat
- Oftest utenlandssmitte
- Salmonellaenteritt;
 - *Salmonella enteritidis, typhimurium*
- Tyfoidefeber;
 - hodepine, magesmerter, feber, bakteriemi
 - *Salmonella typhi, paratyphi*
 - opphold i endemisk område

Escherichia coli

- ETEC (enterotoksigen *E.coli*)
 - Turistdiare
- EPEC (enteropatogen *E.coli*)
 - Sjeldent forekommende i Norge
- EHEC (enterohemoragisk *E.coli*)
 - Stor variasjon i symptomer
 - Shigatoksin
 - Hemolytisk-uremisk syndrom (HUS) og trombotisk trombocytopenisk purpura (TTP)
 - Antibiotika kan forverre tilstanden
- EIEC (enteroinvasiv *E.coli*)
 - Stor variasjon i symptomer
 - Nært beslektet med Shigella

Shigella

- "Bakteriell dysenteri"
- Oftest utenlandssmitte
- *S.dysenteriae* produserer Shiga toksin, som kan forårsake hemolytisk-uremisk syndrom (HUS)

Yersinia

- Oftest vann-/næringsmiddelbåren smitte (svinekjøtt)
- Ofte innlandssmitte

Fecespakke (PCR)

Virus

- Adenovirus
- Norovirus
- Rotavirus

Parasitter

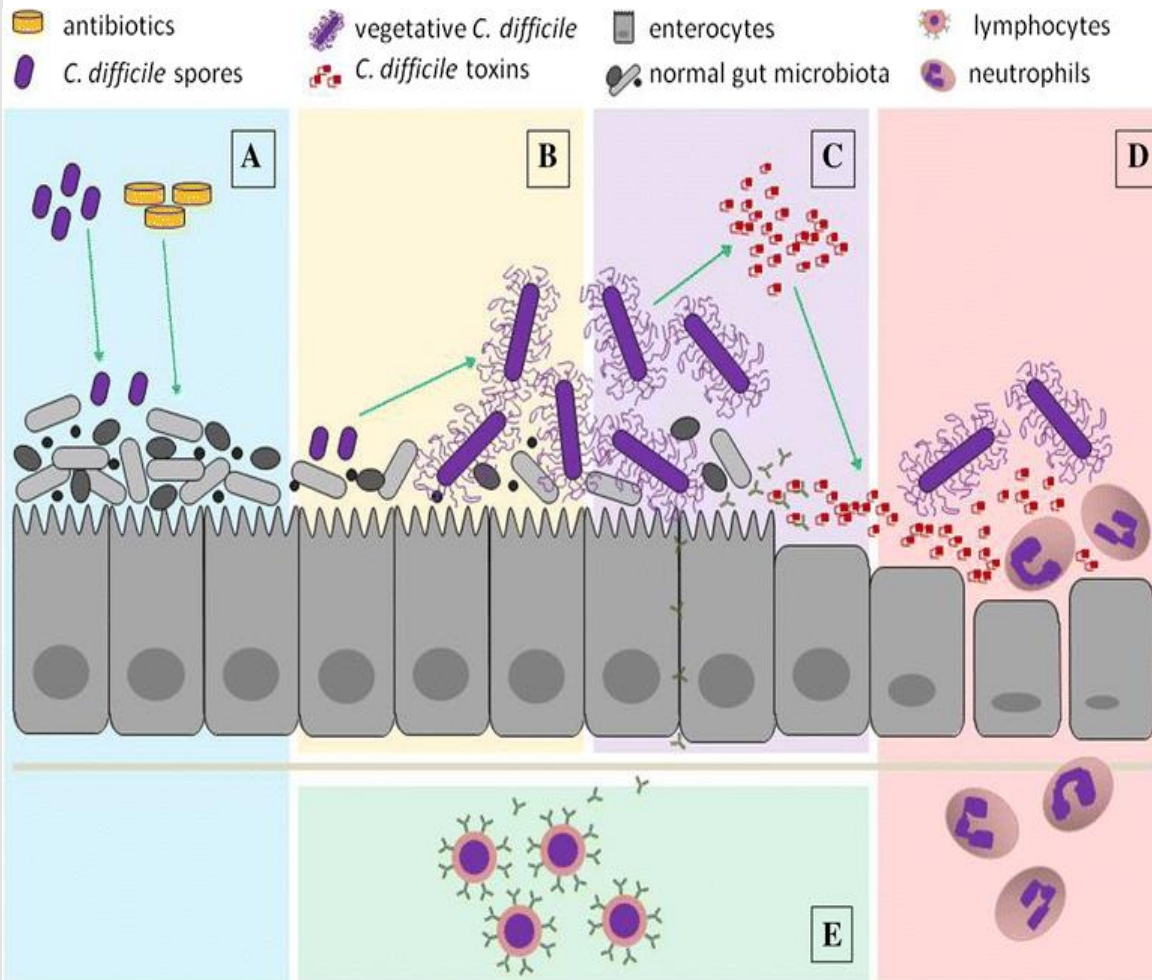
- Entamoeba histolytica
- Cryptosporidium
- Giardia lamblia

Bakterier

- Yersinia enterocolitica
- Campylobacter
- Salmonella
- EHEC
- EIEC/Shigella

Clostridioides difficile infeksjon (CDI)

- Symptomer + påvist *C. difficile*
- Anaerob, gram positiv sporedannende stavbakterie
- Bakteriesporer kan overleve lenge, motstandsdyktige mot varme, desinfeksjonssprit, antibiotika
- Smitteruten er fekal – oral
- Smitteemnet er sporer
- Frisetter toksin A/B som medierer kolitt og diare

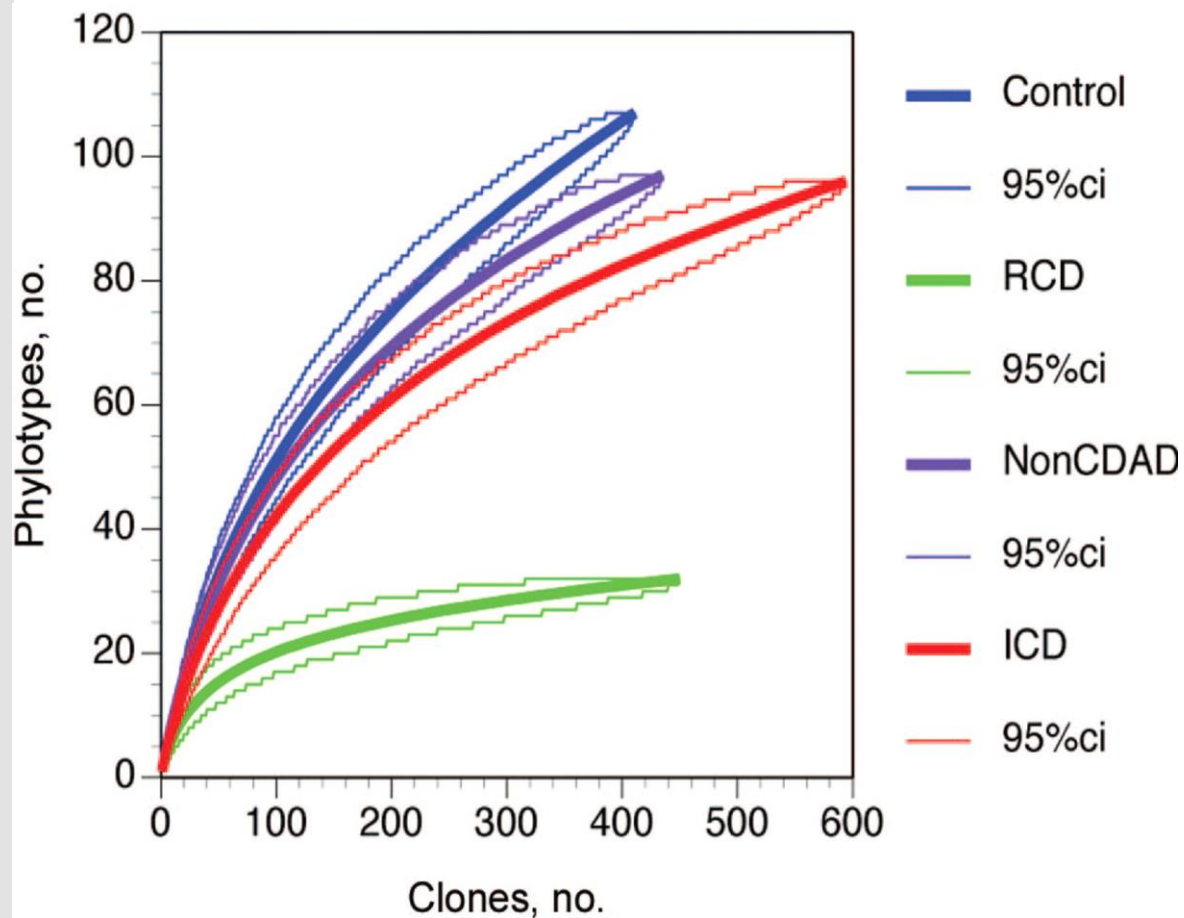


3-5 % av friske voksne er asymptotiske bærere

Bruk av antibiotika, spesielt bredspektrede
 -> endring av tarmens normale bakterieflora
 -> overvekst av *C. difficile*

Typisk 4-10 dager etter oppstart antibiotika

Kan ses opptil 3 mnd. etter avsluttet antibiotikabehandling



Tap av beskyttende normalflora

Rarefaction analysis comparing overall diversity of indigenous microbiota in healthy control subjects and patients.

J.Y. Chang *et al.* Decreased diversity of the fecal microbiome in recurrent clostridium difficile-associated diarrhea J Infect Dis, 197 (2008)

Antibiotika	OR (1)	OR (2)
Klindamycin	2,8	20,4
Kefalosporiner	1,9	4,4
1. gen. (cefalotin, cefaleksin)	1,3	
2. gen (cefuroksim)	2,2	
3. gen. (cefotaksim, ceftriakson)	3,2	
4. gen. (cefepim)	2,1	
Karbapenemer (meropenem)	1,8	
Fluorokinoloner (ciprofloksacin)	1,6	5,6
Trimetoprim/sulfonamider	1,7	1,8
Penicillinkomb. (piperacillin/tazobactam, amoksicillin/klav.)	1,5	
Penicilliner med utvidet spektrum (amoksicillin, ampicillin)	1,0	
Betalaktamasestabile penicilliner (kloksacillin)	1,0	
Betalaktamasefølsomme penicilliner (benzylpenicillin)	0,4	
Aminoglykosider (gentamicin)	1,1	
Tetracykliner	0,7	0,9
Makrolider (azitromycin, erytromycin)		2,5

1) Slimings C, Riley TV. Antibiotics and hospital-acquired Clostridium difficile infection: update of systematic review and meta-analysis. J Antimicrob Chemother. 2014;69(4):881-91

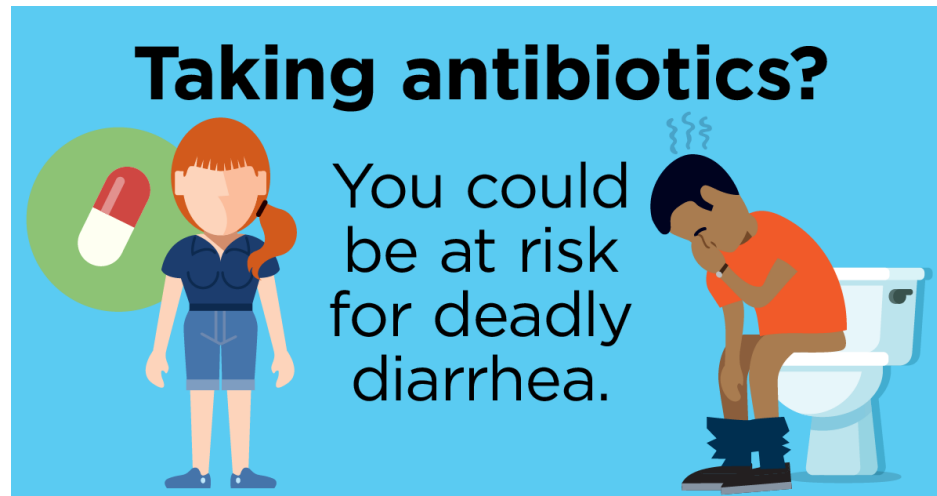2) Deshpande A, Paspuleti V, Thota P, Pant C, Rolston DD, Sferra TJ, et al. Community-associated Clostridium difficile infection and antibiotics: a meta-analysis. J Antimicrob Chemother. 2013;68(9):1951-61

Risikofaktorer

- Bruk av antibiotika
 - Kumulativ antibiotikadose
 - Varighet av behandling
 - Antall antibiotika brukt
- Langvarig sykehusopphold
- Immunsupprimerende behandling
- Alder > 65
- Hemming av syreproduksjon i ventrikkelen?
- Inflammatorisk tarmsykdom
- Gastrokirurgi
- Sondeernæring

Symptomer & funn

- Fra lette diaretilstander til alvorlig kolitt
- Laktacidose
- Leukocytose
- Nyresvikt
- Hypoalbuminemi



Tiltak og behandling

- Seponer antibiotika dersom mulig
- Bruk av stoppende/peristaltikkhemmende midler bør unngås
- Kontaktsmitteisolasjon ved > 3 løse avføringer per døgn
- Rehydrering, korrigerer elektrolyttforstyrrelser

Antibiotikavalg

Mild/
moderat
sykdom

- 1) Metronidazol po 500 mg x 3 i 10 dager
- 2) Vankomycin po 125 mg x 4 i 10 dager

Alvorlig
sykdom

Vankomycin po 125 mg x 4 i 10-14 dager

Dersom po
behandling
ikke mulig

Metronidazol iv 500 mg x 3 +
Vankomycin 500 mg i 500 ml NaCl x 2-4 i rektumsonde
og/eller i nasogastrisk sonde i 10 dager

Ny kur med metronidazol eller vankomycin

Vankomycin lang nedtrapping

Fidaksomicin (Dificlir) tabl.

200 mg x 2 i 10 dager

Fekal mikrobiota transplantasjon

Monoklonalt antistoff mot clostridietoksin B
(bezlotoxumab/Zinplava® 10 mg/kg iv som
engangsdose) i kombinasjon med antibiotika; gir
lavere residivrisiko

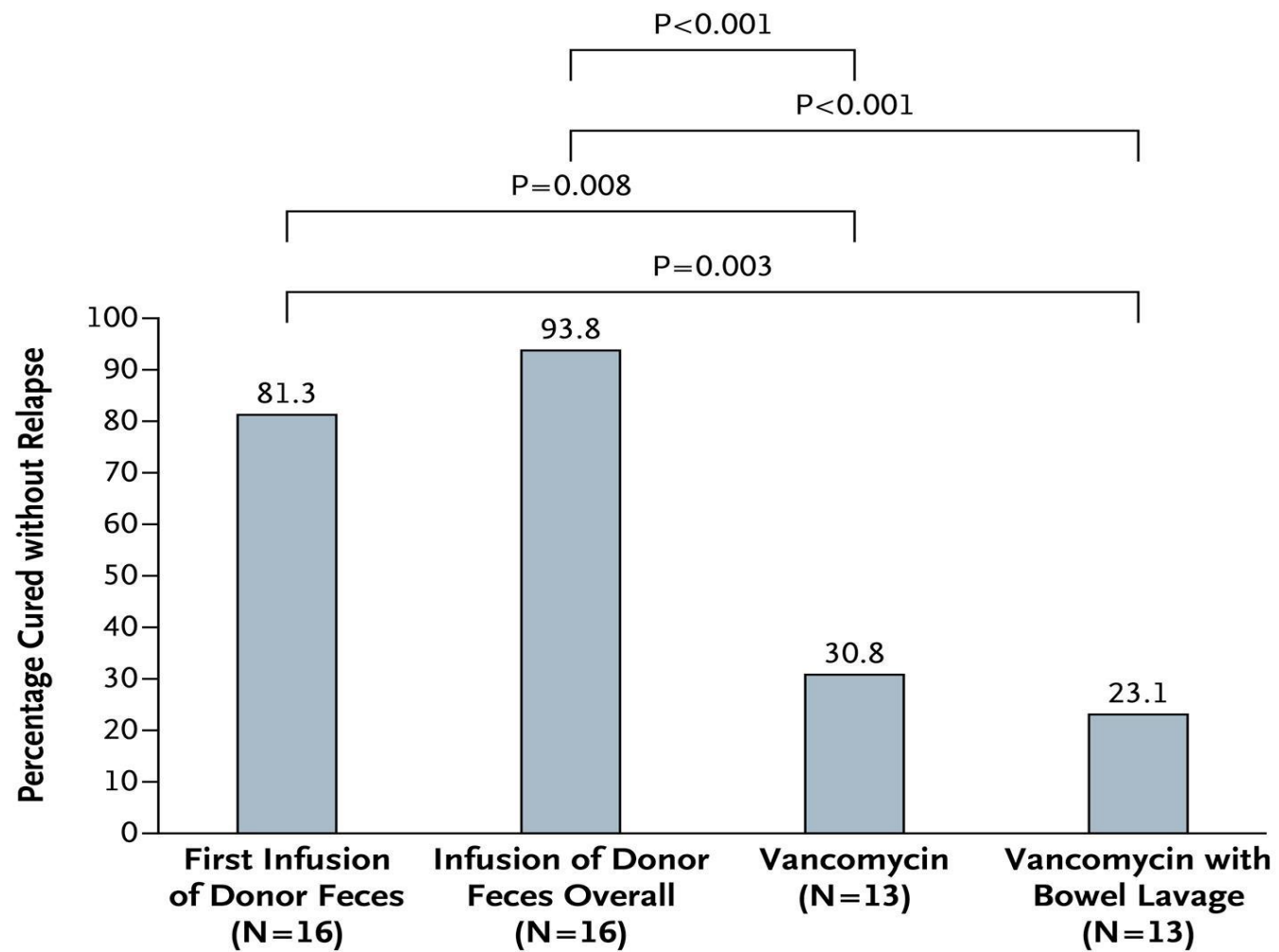
Behandling
ved residiv

Fecestransplantasjon

- Avføring fra frisk donor (fersk/frossen)
- Tilføres via øvre eller nedre tilgang
- "Induksjonskur" vankomycin 3-5 dager?
- Stoppe antibiotika 24-48 t før
- Komplikasjoner; sjeldne
 - Aspirasjonspneumoni
 - Smitteoverføring
- Screening av donor/feces mtp overførbare smitteemner



Fekal mikrobiota transplantasjon



Gjenoppretting av normalflora

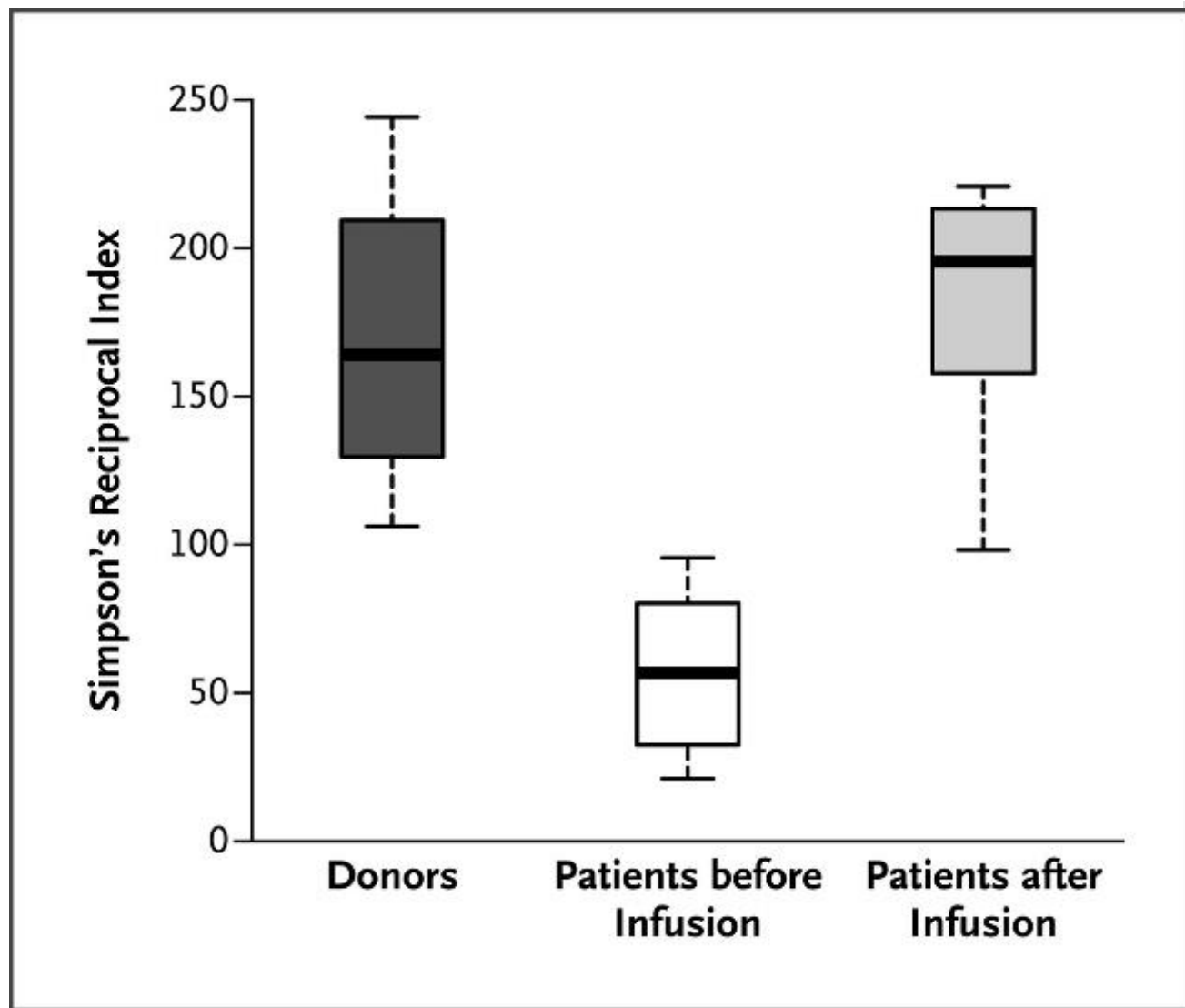
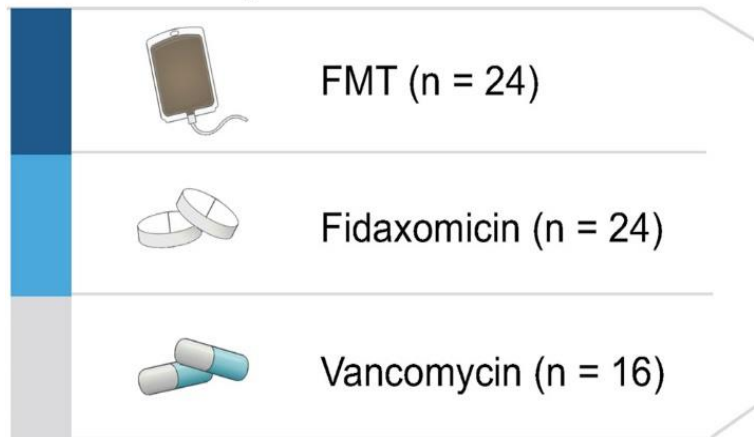


Figure 3. Microbiota Diversity in Patients before and after Infusion of Donor Feces, as Compared with Diversity in Healthy Donors. van Nood E et al. *N Engl J Med* 2013;368:407-415.

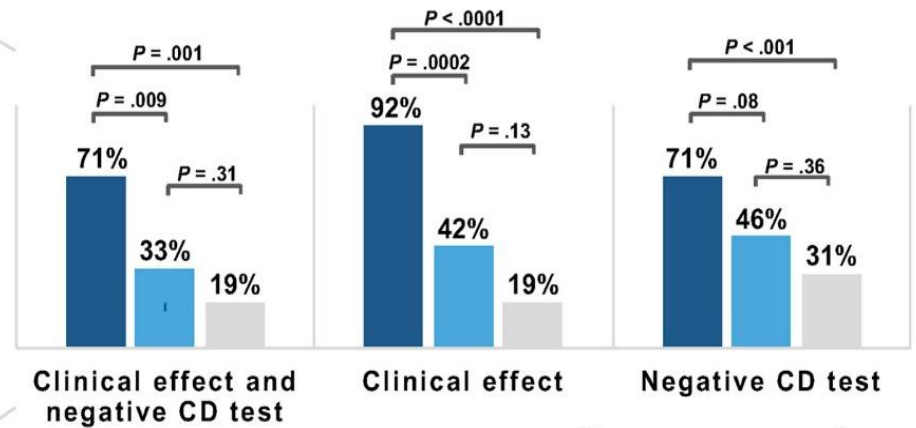
Fecal microbiota transplantation (FMT) vs fidaxomicin vs vancomycin for recurrent *Clostridium difficile* infection (CDI)

OPEN LABEL, SINGLE-CENTER, RANDOMIZED CLINICAL TRIAL

64 patients with rCDI



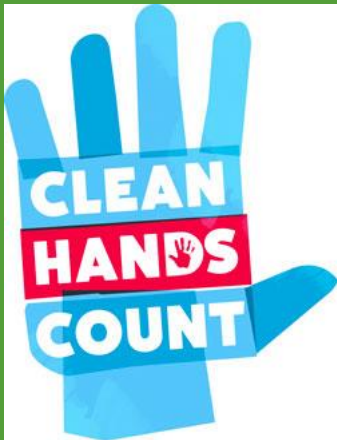Week 8 resolution rates



Gastroenterology

Hvas et al. Gastroenterology 2019.

Profylakse og smittevern



Unngå unødig bruk av antibiotika

Vurder behandlingens lengde spesielt på bredspektrede antibiotika

Noe data som støtter bruk av probiotika som primærprofylakse ifm antibiotikabehandling

Alle med mistenkt/påvist CDI skal isoleres med kontaktsmitte regime på enerom med eget WC

God håndhygiene

Divertikulitt

Divertikulose
er oftest
asymptomatisk

- 5-15 % utvikler divertikulitt

Symptomer og
funn

- Avføringsendringer (obstipasjon > diare)
- Venstresidige kolikksmerter, lindres ved defekasjon
- Lokal ømhet venstre fossa
- Feber

Behandling av divertikulitt

- Ukomplisert divertikulitt;
 - Milde/moderate symptomer, utenfor sykehus
 - Observeres **uten** antibiotikabehandling
- Komplisert divertikulitt;
 - Påvirket allmenntilstand, sepsis
 - Abscess, fistel, perforasjon eller blødning
- Standardregime ved alvorlig tilstand;
 - Ampicillin + Gentamicin + Metronidazol
 - Alternativt; Piperacillin-tazobactam
 - 5-7 dager