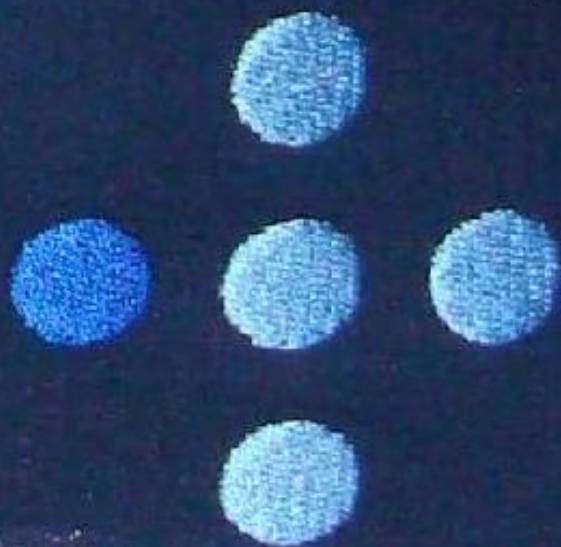



HELSE BERG

Haukeland Universitet

Radiologisk avde

PET-senteret



PET-CT ved tarmsykdommer Spesialistkurs for LIS 3 210921

Boel Johnsen

PhD/PET-CT ansvarlig overlege ved Senter for nukleærmedisin og PET
Radiologisk avdeling, Haukeland Universitetssykehus

boel.johnsen@helse-bergen.no



✓ **Radiologisk og nukleærmedisinsk undersøkelse**

FOR 021

Læringsmål

Ha kunnskap om radiologiske og nukleærmedisinske undersøkelser og prosedyrer i fordøyelsessystemet.

ta med hjem beskjeder

PET-CT er en **fysiologisk avbildningsmetode**

viser hvor et injisert radioaktivt sporstoff “fester seg” i kroppen

^{18}F FDG PET-CT kan **ikke skille** inflammatorisk vev fra malignt vev

^{18}F FDG PET-CT **brukes ikke** ved utredning av inflammatoriske tarmsykdommer

^{18}F FDG PET-CT brukes rutinemessig ved utredning av tykk- og endetarmkreft med levermetastaser, før strålebehandling av analkreft og ved utredning av gastrointestinale stromale tumores (GIST)

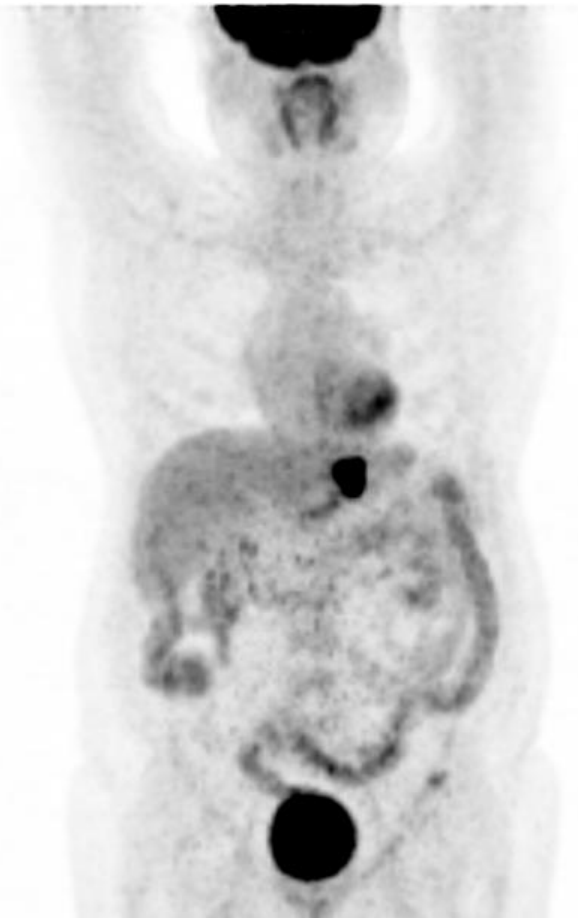
ulike radioaktive sporstoff gir **helt ulike** bilder

^{18}F FDG PET versus ^{68}Ga DOTATOC PET

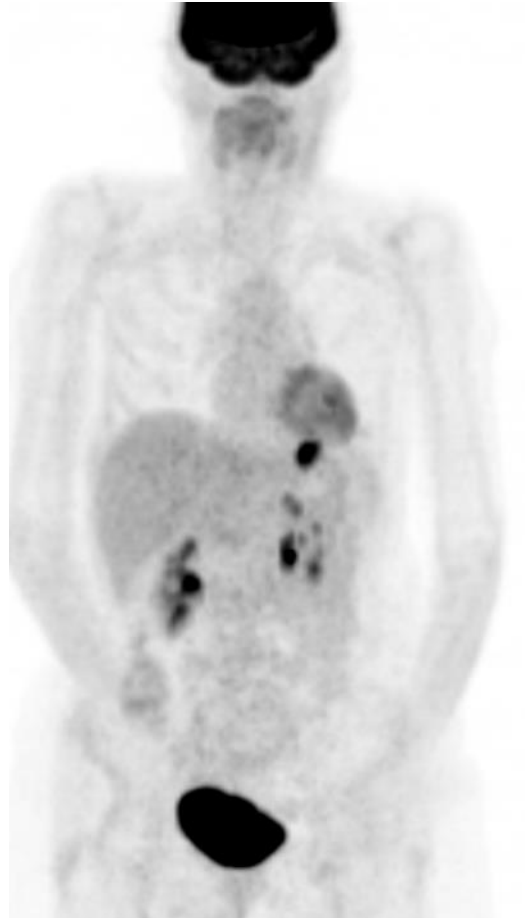
^{68}Ga DOTATOC PET-CT brukes ved utredning av nevroendokrine tumores (NET)

(se Halfdan Sørbyes forelesning 220921)

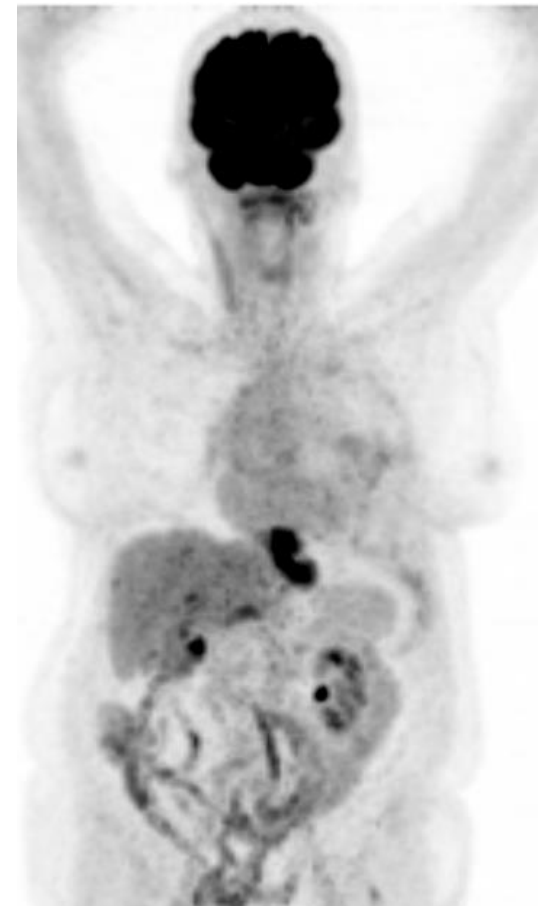
hvilken av pasientene har kreft i magesekken?



Pas. A

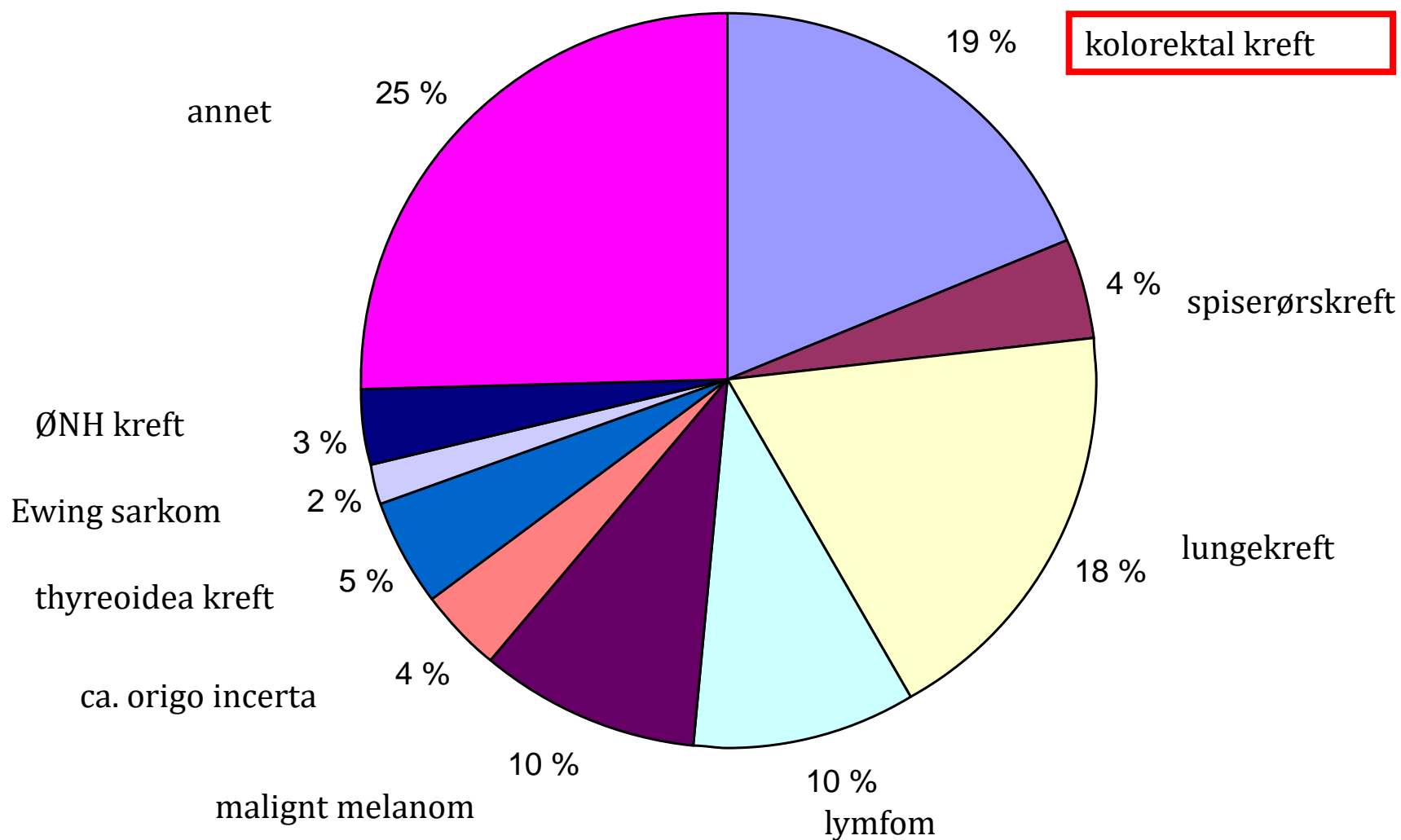


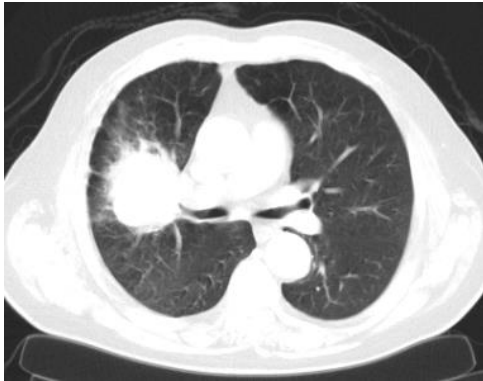Pas. B



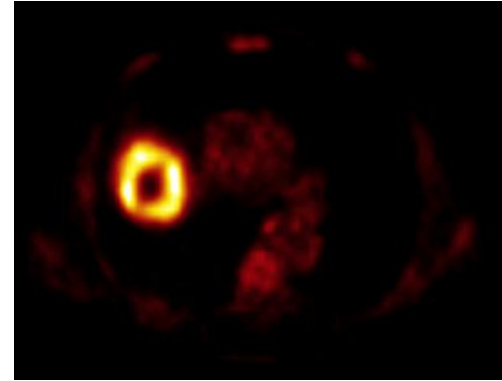
Pas. C

¹⁸F FDG PET-CT undersøkelser 2011 (859 pas.)

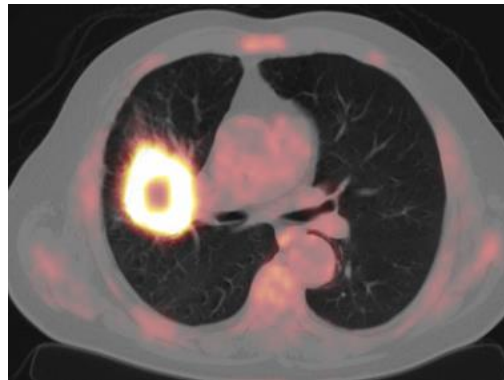




CT oppløsning



PET KONTRAST



PET - CT

^{18}F -FDG PET på 1-2-3

1) kreftceller forbruker glukose

2) vi injiserer et "glukoselignende stoff"

FDG (Fluoro Deoxy Glucose)

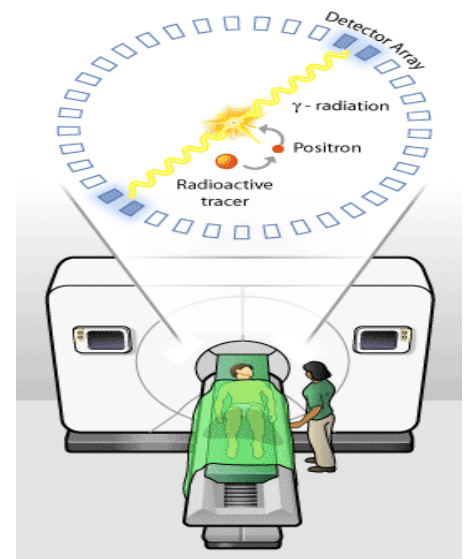
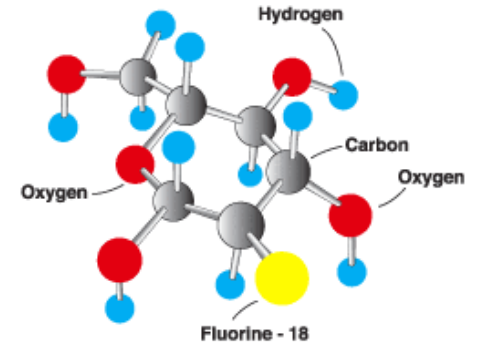
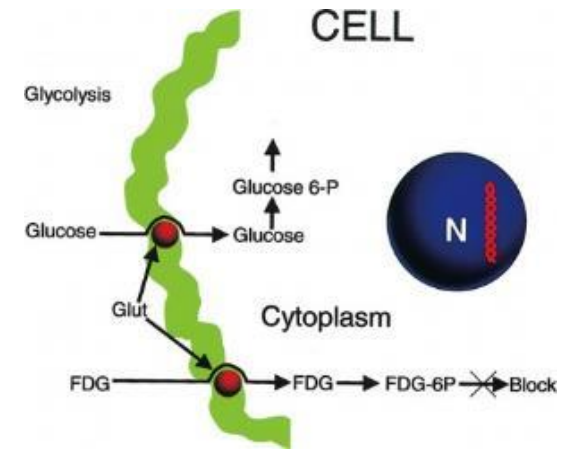
som blir tatt opp i kreftceller

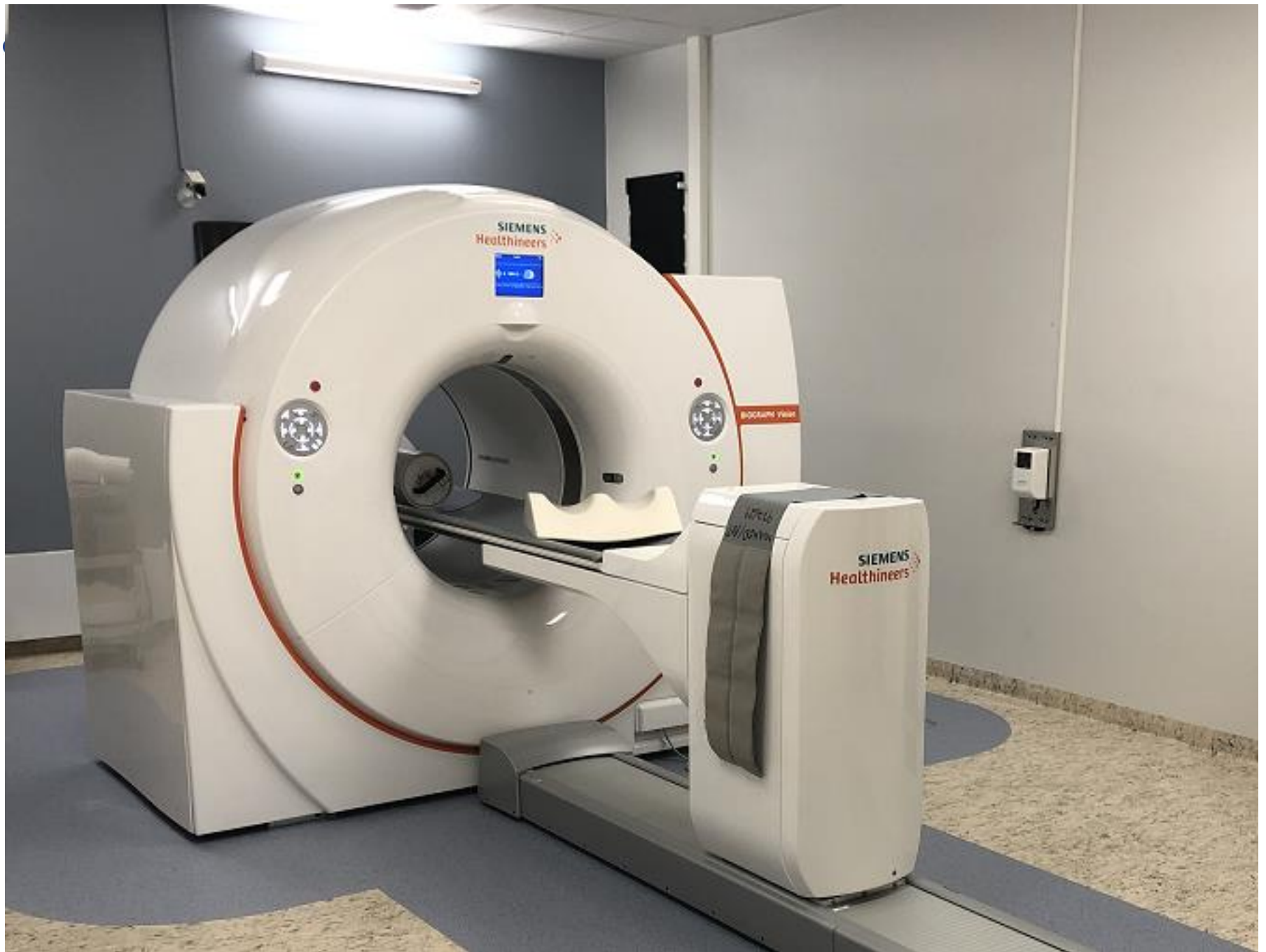3) vi har "merket" stoffet med en radioaktiv isotop ^{18}F

4) den radioaktive isotopen vil henfalle og det dannes gamma stråling som vi kan fange opp med et **PET**-kamera


PET (Positron Emission Tomography)

vi får bilder som viser hvor i kroppen det forbrukes glukose - ofte der kreftsvulstene sitter





^{18}F FDG er ferskvare...



en ^{18}F FDG PET-CT undersøkelse krever mange forberedelser

forberedelser før us. :

pas. fastet i 6 timer

blodsukker under 10 mmol/l

ikke uttalt muskelaktivitet siste døgn

ikke fryse på vei til us.

ikke cellegift < 10 dager før (unntak: GLIVEC)

ikke stå på stereoider

på PET senteret:

intervjuskjema fylles ut

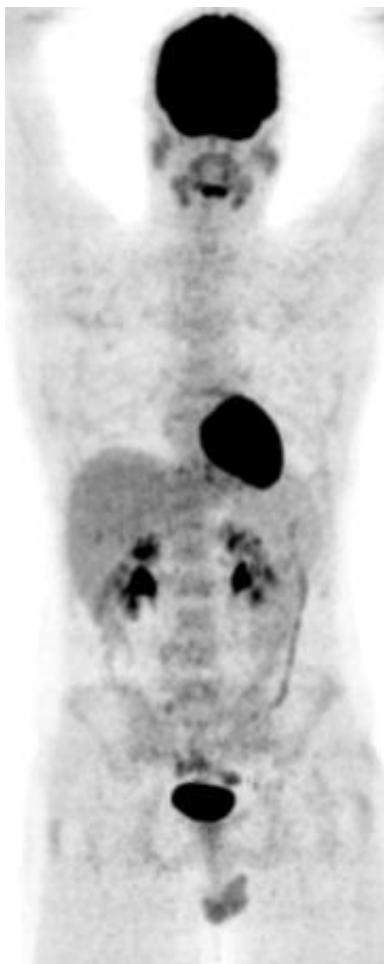inj. 370 MBq F18 FDG

pas. ligger og venter i 60 min. –drikker 1 l vann

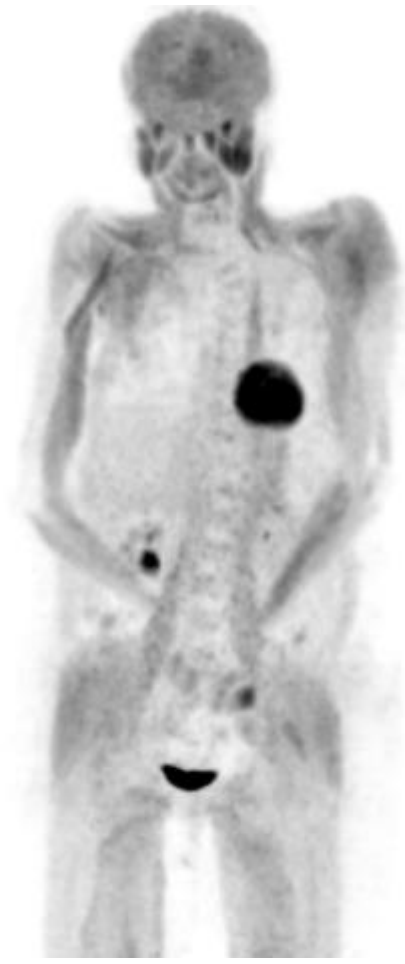CT helkropp (1 min.) – ikke breathhold

PET helkropp (ca. 30 min.) –vanlig respirasjon

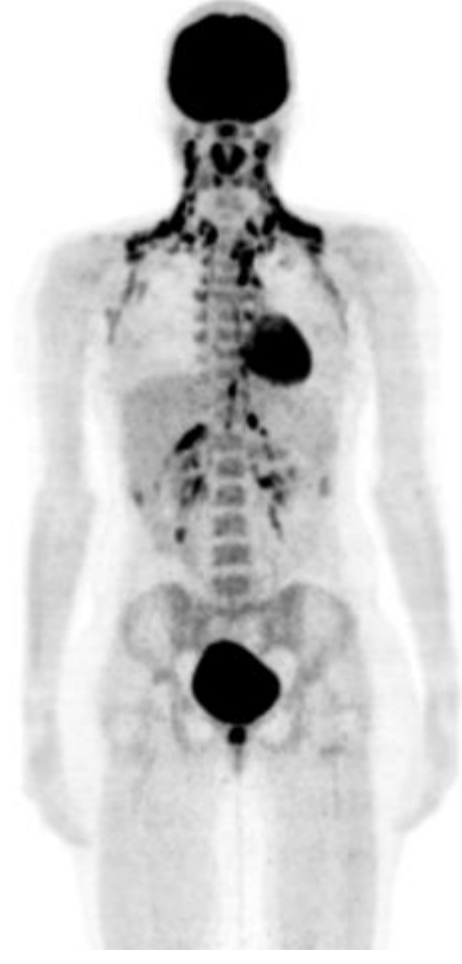anslått tid i avd. 3- 4 t



normal



høyt blodsukker



brunt fettvev

gode henvisninger gir gode svar !

henvisningsårsak

resultat av andre undersøkelser

diabetes type 1/ 2

annen sykdom

annen /tidligere cancer

annen /tidligere behandling eller operasjon

nylig:

kjemoterapi- dato siste kur

nylig stråleterapi-dato siste kur

nylige operasjoner- dato

etter kjemoterapi: > 2 uker

etter stråleterapi: > 10-12

etter kirurgi: > 6 uker

alt som kan lyse på en ^{18}F FDG PET-CT av abdomen

i tarm traktus:

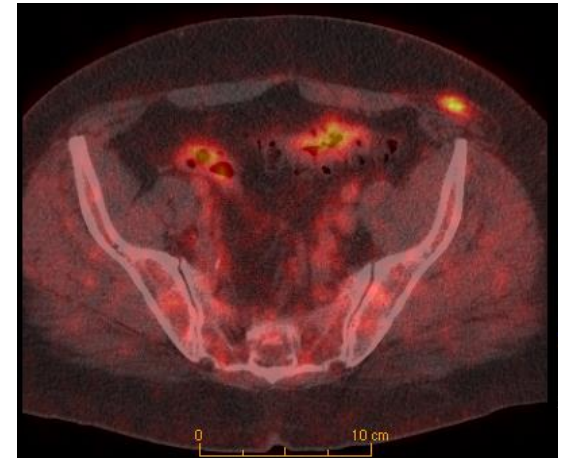
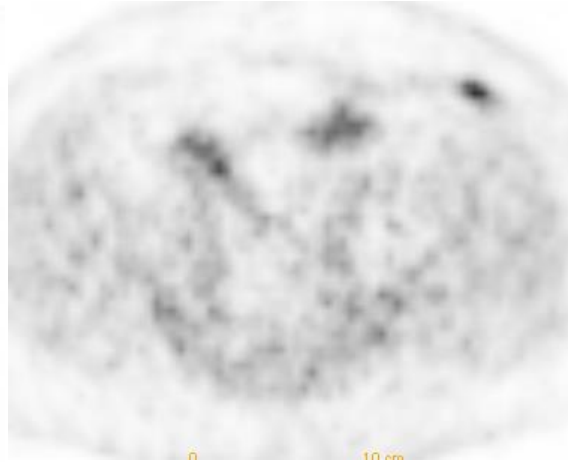
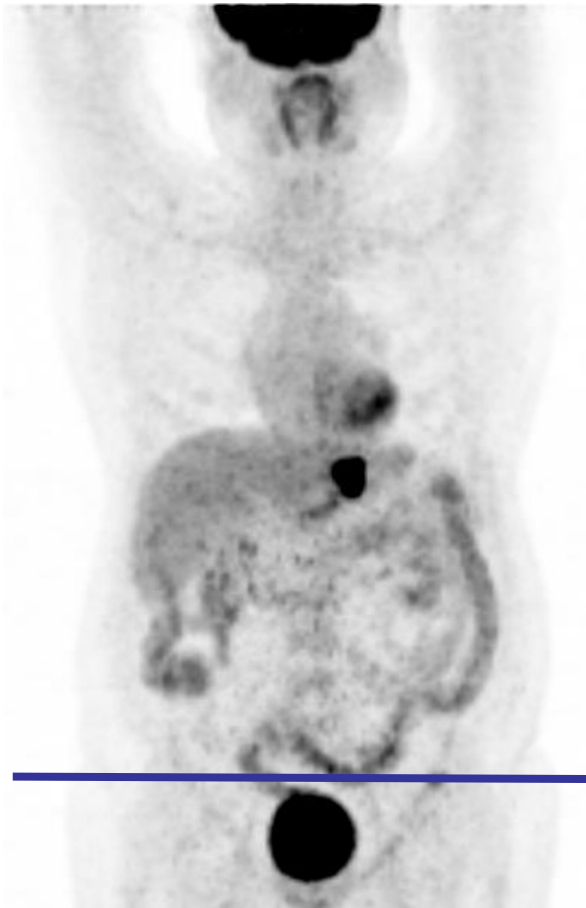
fysiologisk økt tarmopptak
inflammatoriske lesjoner
hyperplastiske polypper
adenomer
GIST
lymfom
kolorektal kreft
analkreft

i lever:

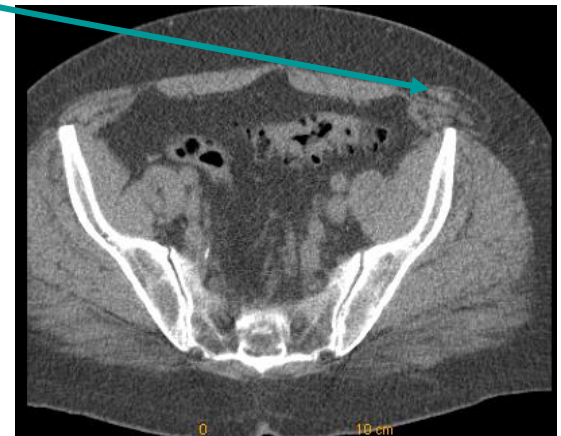
abscess
cholecystitt
FNH, hemangiomer
hepatocellulære adenomer,
galleblære kreft
cholangiocarcinom
HCC
levermetastaser

mange falskt positive undersøkelser

kasus 1-pas. med adenocarcinom i distale øsofagus



inflammasjon rundt
dislosert brokknnett



alt som ikke lyser på en ^{18}F FDG PET-CT av abdomen

lav sensitivitet for små lesjoner (< 8mm)

oppløsning PET-CT skanner 5-8 mm

bevegelse med respirasjon -(4D PET-CT)

kan ikke påvise mikrometastasering i lymfeknuter

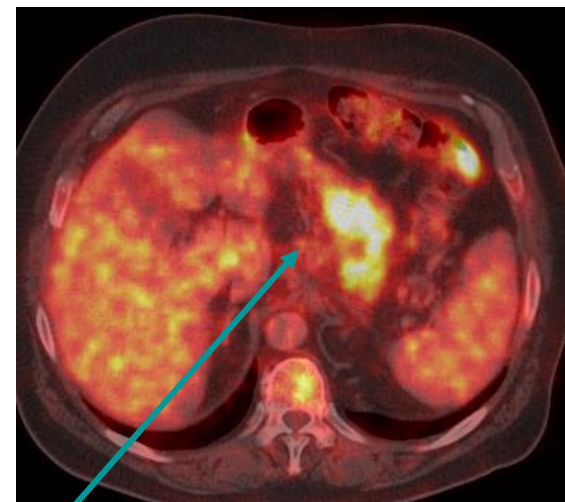
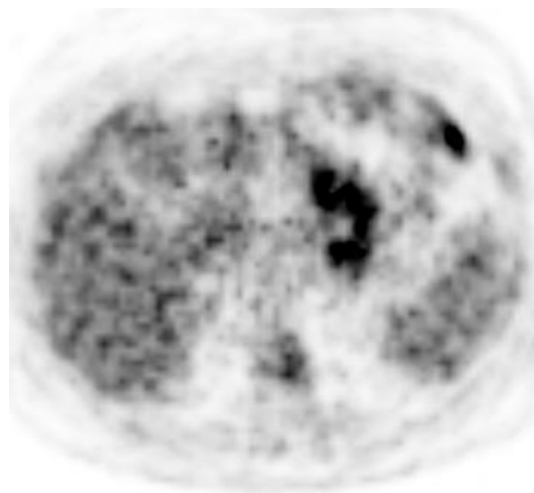
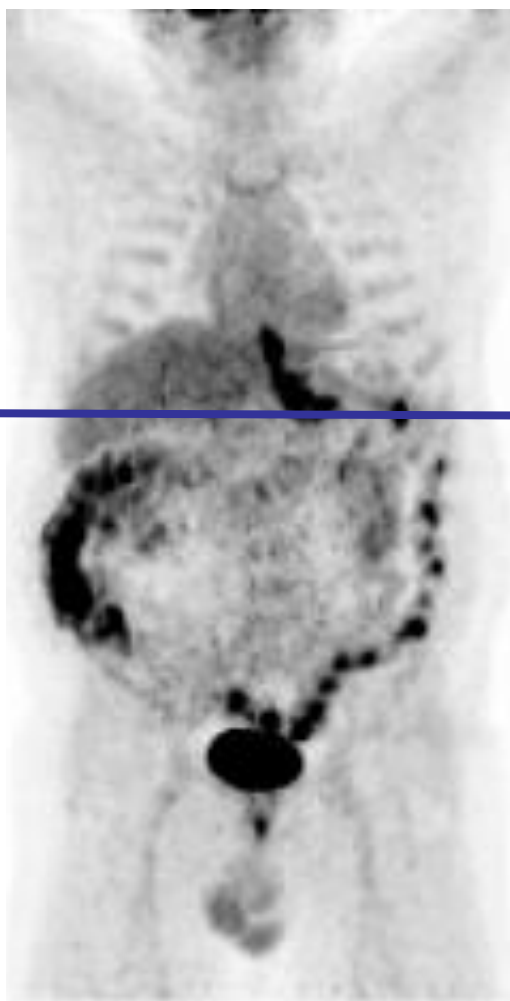
problem med lokoregionale lymfeknuter

nylig kjemoterapi kan gi «stunning» av kreftceller

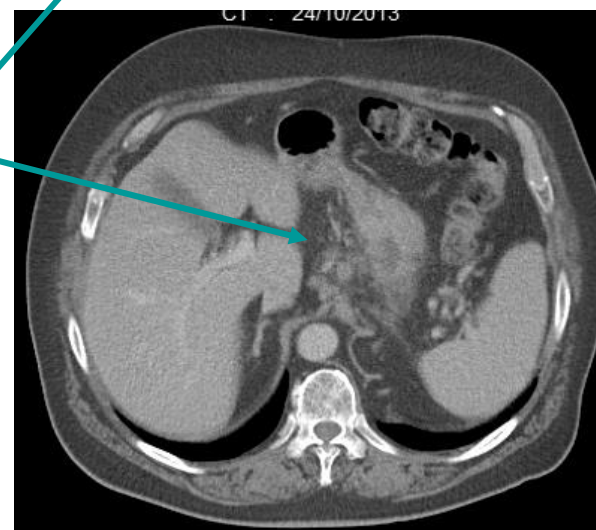
høyt differensierte svulster kan ha lavt FDG opptak (NET)

falskt negative undersøkelser

kasus 2- pas. med distal øsofaguscancer



forstørret lymfeknute
uten FDG opptak



nytte av ^{18}F -FDG PET-CT ved utredning av kreft

kreftsvulsten

aggressivitet
guide biopsitaking
stråleterapiplanlegging

stadieinndeling

T lokal utbredelse
N spredning til lymfeknuter
M fjernspredning

respons på behandling

underveis i behandling
etter ferdig behandling
etter stråleterapi/ Radio Frekvens Ablasjon (RFA)

residiv

lokalt
lokoregionale lymfeknuter/ fjernmetastaser

aktuelle tarmsykdommer hvor PET-CT brukes i utredning og behandling

^{18}F FDG PET-CT

kolorektal kreft med levermetastaser

analkreft

GIST

^{68}Ga DOTATOC PET

nevroendokrine tumorer i tarm (se Halfdan Sørbyes forelesning onsdag 220921)

kolorektal kreft

Primærutredning : kolonoskopi, CT, MR

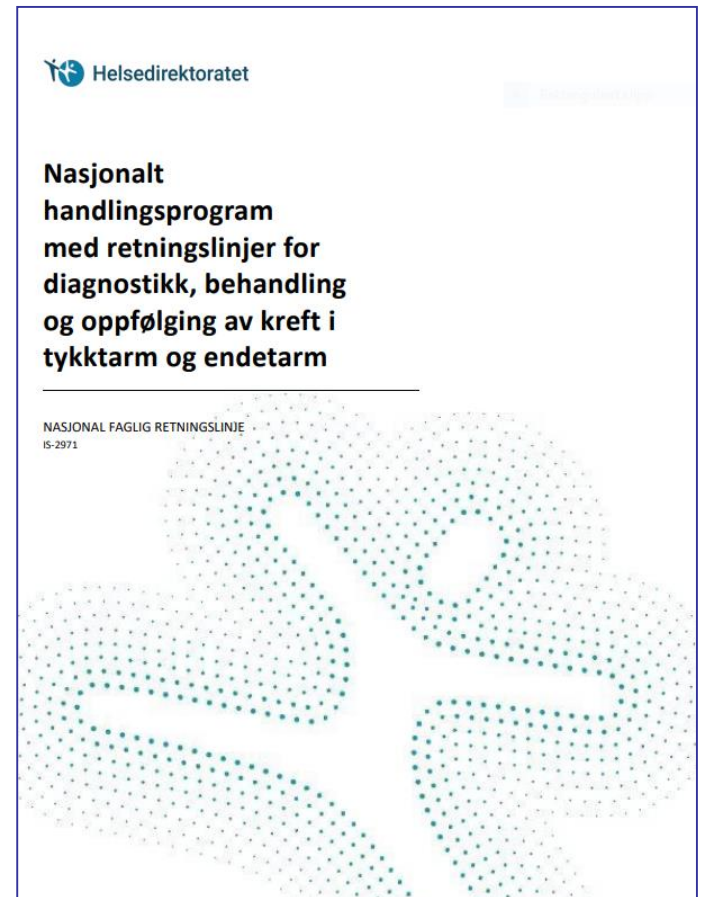Når skal vi bruke ^{18}F FDG PET-CT?

Pasienter som har levermetastaser

for å utelukke at det er ekstrahepatiske fjernmetastaser før evt. leverreseksjon

Pasienter med CEA stigning (Carcio Embryonalt Antigen) med normal CT / MR
påvise residiv

nasjonalt handlingsprogram for kreft i tykk- og endetarm (2020)



bruk av ^{18}F FDG PET-CT

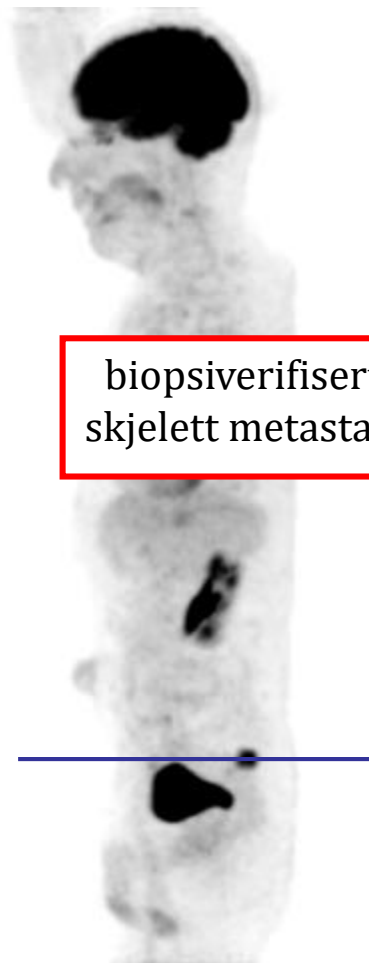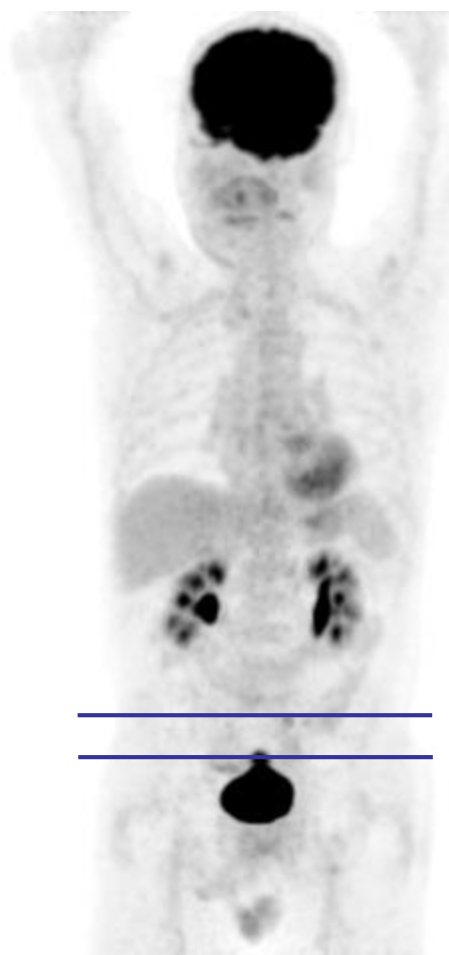
13.1.1 Diagnostikk

PET-CT kan benyttes ved økt mistanke om ekstrahepatisk sykdom.

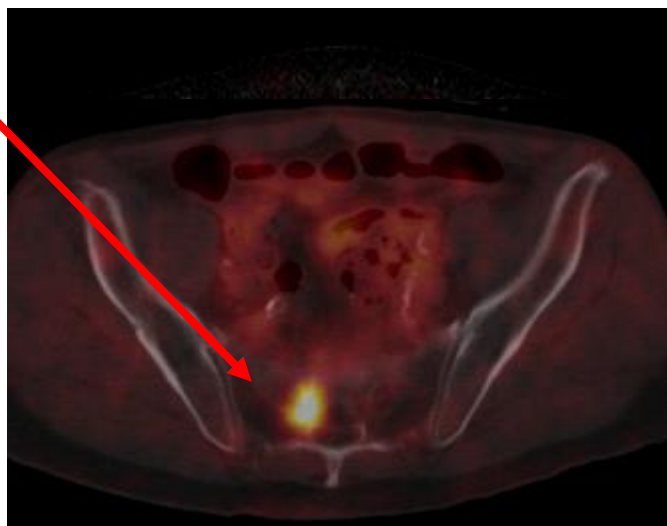
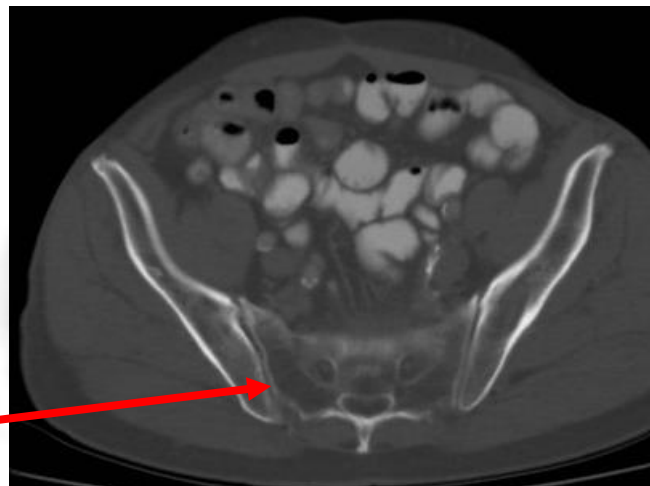
13.3.1. Resektable lungemetastaser fra tykk- og endetarmskreft

PET-CT har ingen plass i rutinemessig utredning eller preoperativ avklaring for disse pasientene.

kasus 3: pas. med operert ca. recti, nå stigende CEA + presakral oppfyllning på CT



biopsiverifisert
skjelett metastase

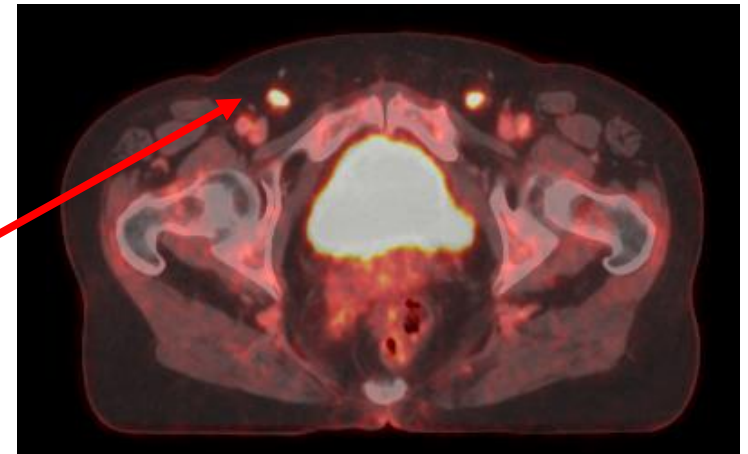
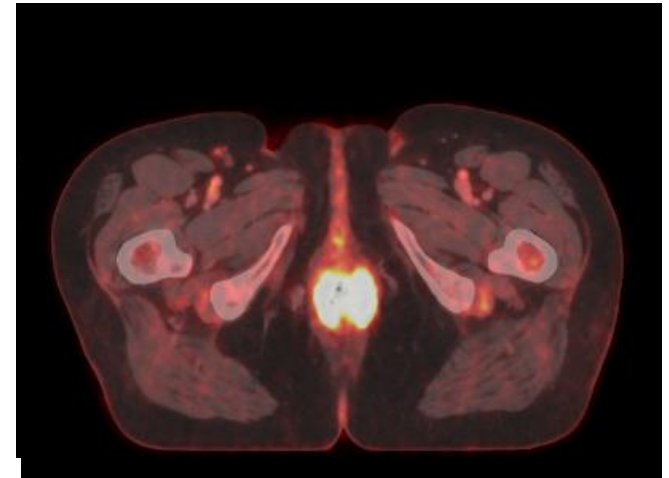
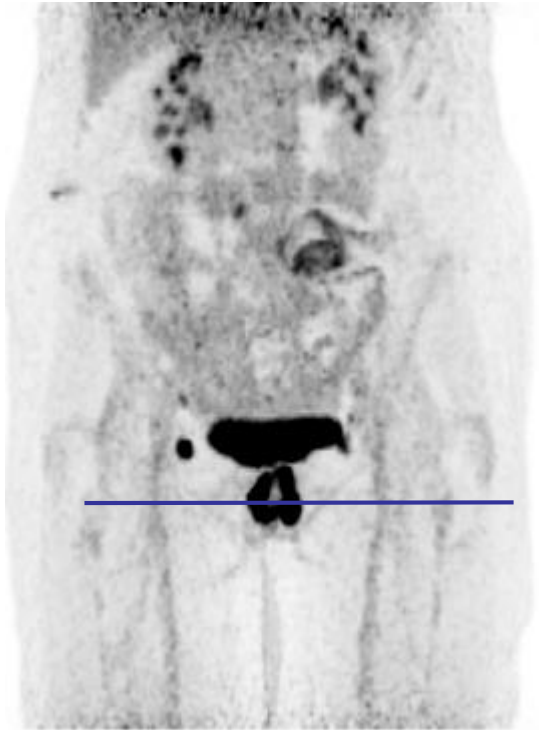

anal kreft

Når skal vi bruke ^{18}F FDG PET-CT?

pasienter som skal ha stråleterapi

kasus 4: pas. med analkreft



lymfeknutemetastase

gastrointestinale tumores (GIST)

Sjelden kreftform i GI traktus/ abdominalhulen, mest vanlig utgående fra magesekk/tynntarm

Når skal vi bruke ^{18}F FDG PET-CT?

nasjonalt handlingsprogram tynntarmkreft
(2017)
nasjonalt handlingsprogram for sarkom
(2018)



bruk av ^{18}F FDG PET-CT

5.5.3. GIST/sarkom

PET-CT har ingen rutinemessig plass i utredning av intestinal GIST eller sarkom.

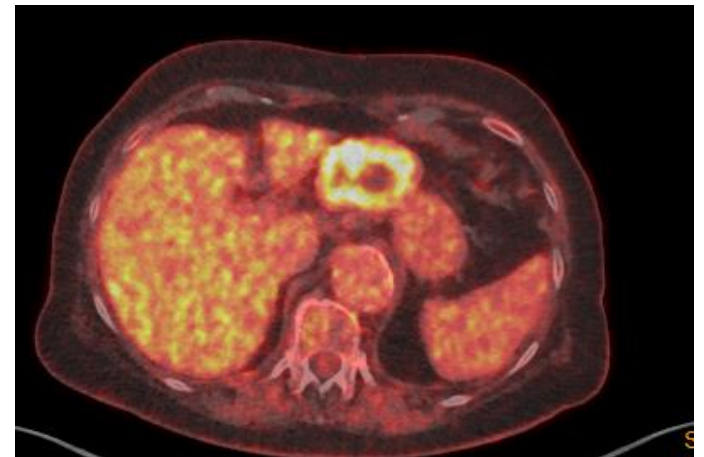
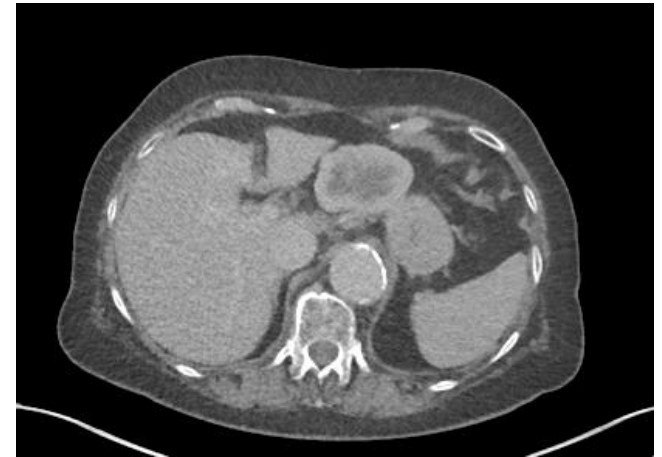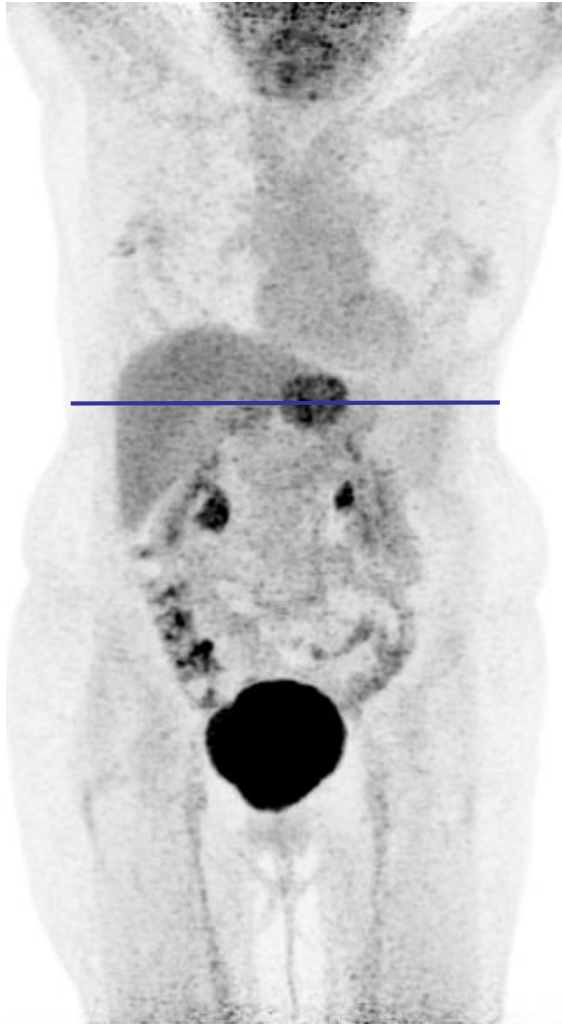gastrointestinale tumores (GIST)

Når skal vi bruke 18F FDG PET-CT?

PET-CT imaging can be useful for detecting an unknown primary site or resolving ambiguities from CT (eg, when initial CT findings are inconclusive or inconsistent with the clinical findings) [127]. PET-CT imaging may also be useful in detecting hepatic metastases that may appear isodense on contrast-enhanced CT. The reported sensitivity of PET-CT for

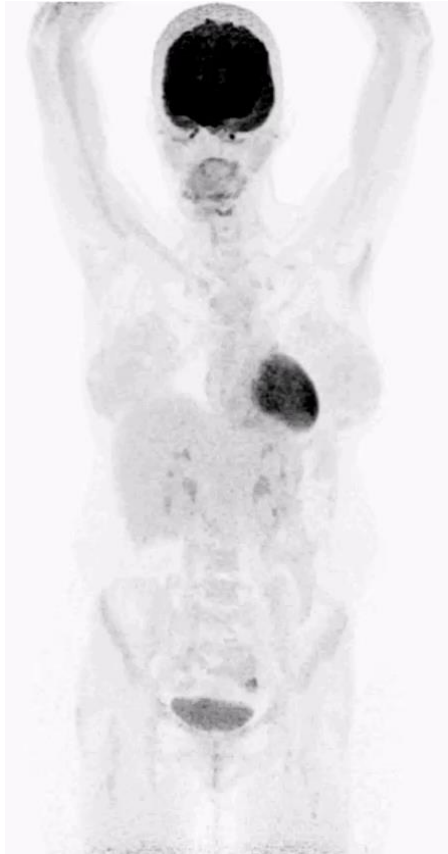PET using fluorodeoxyglucose (FDG-PET) in combination with CT (PET-CT) may have a role in the evaluation of metastatic disease. Baseline PET-CT imaging may be obtained prior to initial therapy with a tyrosine kinase inhibitor in order to assess treatment response in the neoadjuvant or metastatic setting. (See "[Tyrosine kinase inhibitor therapy for advanced](#)

kasus 5: pas. med gastro intestinal stromal tumor i ventrikel (GIST)

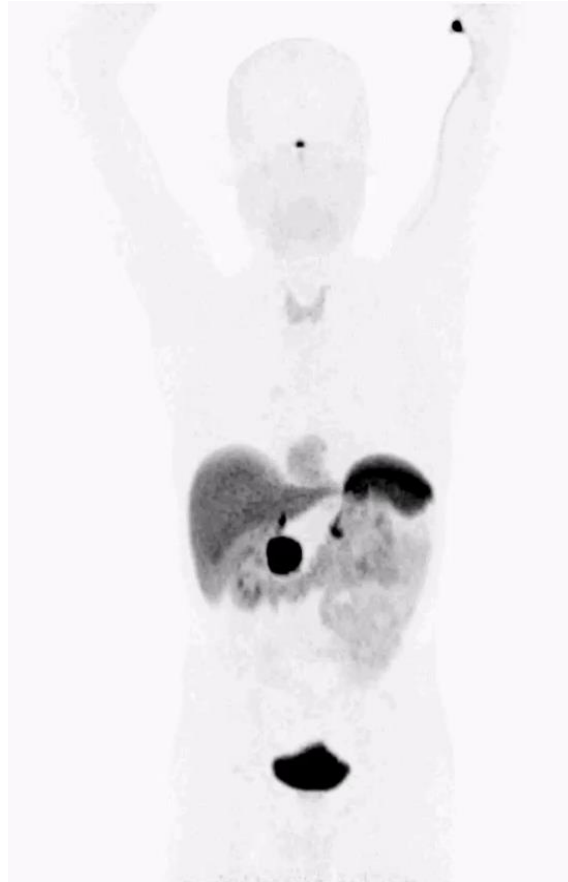


¹⁸F-FDG PET-CT		kolorektal kreft	analkreft	GIST
kreftsvulsten	aggressivitet			X
	guide biopsitaking	X		X
	stråleterapi-planlegging		X	
stadieinndeling	T			
	N			
	M	X		
respons på behandling	underveis			X
	etter behandling			X
	etter stråleterapi/ RFA	X		
residiv		X		X

ulike radioaktive sporstoff gir helt ulike bilder



^{18}F FDG PET



^{68}Ga DOTATOC PET

ta med hjem beskjeder

PET-CT er en **fysiologisk avbildningsmetode**

viser hvor et injisert radioaktivt sporstoff “fester seg” i kroppen

^{18}F FDG PET-CT kan **ikke skille** inflammatorisk vev fra malignt vev

^{18}F FDG PET-CT **brukes ikke** ved utredning av inflammatoriske tarmsykdommer

^{18}F FDG PET-CT brukes rutinemessig ved utredning av tykk- og endetarmkreft med levermetastaser, før strålebehandling av analkreft og ved utredning av gastrointestinale stromale tumores (GIST)

ulike radioaktive sporstoff gir **helt ulike** bilder

^{18}F FDG PET versus ^{68}Ga DOTATOC PET

^{68}Ga DOTATOC PET-CT brukes ved utredning av nevroendokrine tumores (NET)

(se Halfdan Sørbyes forelesning 220921)

referanser

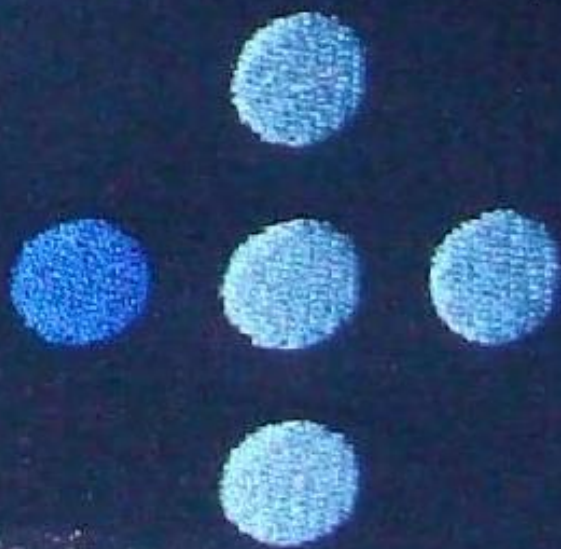
[Nasjonalt handlingsprogram med retningslinjer for diagnostikk, behandling og oppfølging av kreft i tykktarm og endetarm \(helsedirektoratet.no\)](#)

[Tynntarmskreft – handlingsprogram – Helsedirektoratet](#)

[Nevroendokrine svulster i fordøyelsessystemet – handlingsprogram – Helsedirektoratet](#)

[Nasjonalt handlingsprogram med retningslinjer for diagnostikk, behandling og oppfølging av sarkom, 10.04.2018 \(helsebiblioteket.no\)](#)

[Clinical presentation, diagnosis, and prognosis of gastrointestinal stromal tumors – UpToDate](#)



HELSE BERG

Haukeland Universitet

Radiologisk avde

PET-senteret