

UNIVERSITETET I BERGEN

# Ultralyd av tarmen med fokus på IBD

## Levanger

24.04.23

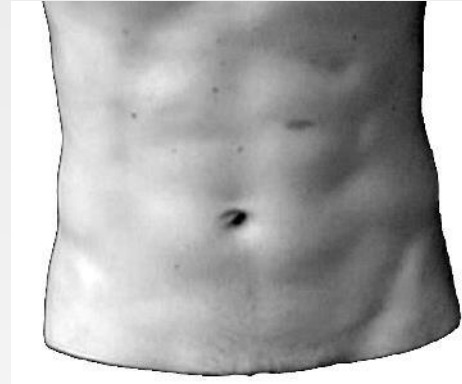
v/ Kim nylund

UNIVERSITETET I BERGEN



# Oversikt

- Forberedelse
- Undersøkelsesteknikk
- Normalfunn
- Patologi
- Oppsummering og rapport



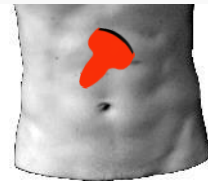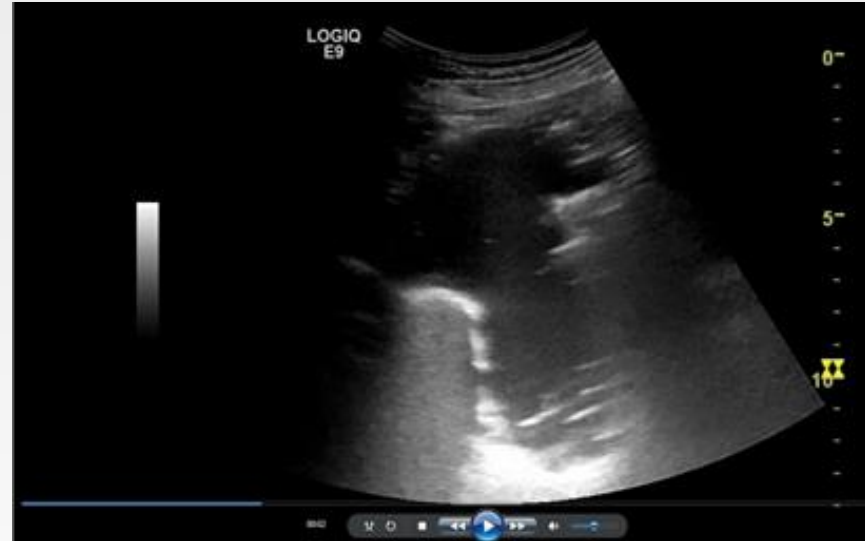# Forberedelse

- Ingen

Men

- Flatt ryggleie
- Faste > 6 timer
- Væske invortes

Bedrer billedkvalitet



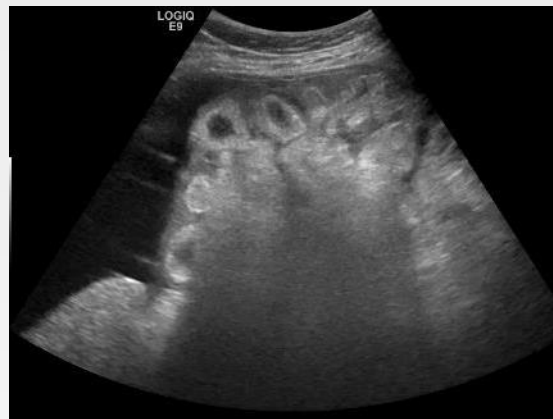Magesekk etter at pasienten har drukket juice.



# Undersøkelseteknikk

## -Generelt

- Generell undersøkelse
  - Kurvilineær probe (3,5-5MHz)
  - Oversikt større patologi
  - Dybdepenetrasjon
  - Relasjon til andre organer
- Detaljert undersøkelse
  - Lineær transducer 6-15 MHz
  - Eksterne markører brukes til orientering
  - Begynn fra et område som lett lar seg identifisere (Sigmoid eller TI)
  - Lagre stillbilder eller video hvis nødvendig



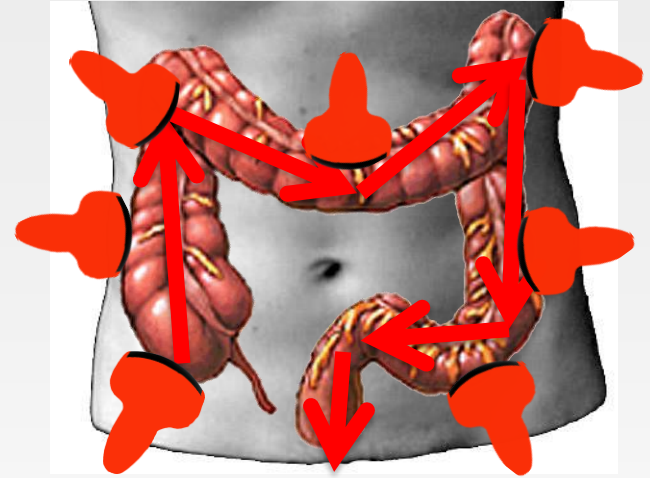
Ascites og peritoneal carcinomatose



# Undersøkelsesteknikk

## -Kolon

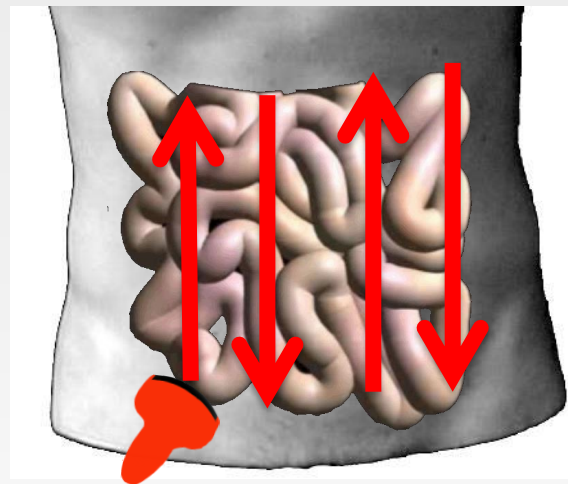- Start høyre fossa
- Identifiser cøcum og skann i distal retning mot rektum,
- Appendix kan sees hos 50% av friske
- Ascendens og descendens sees ved å skanne inn fra begge flankene.
- Fleksurene sees best interkostalt. Spesielt venstre fleksur.
- Transversum har svært variabelt leie.
- Sigmoidium er lettest å se der den krysser psoas. Distale del er avhengig av full blære.



# Undersøkelsesteknikk

## -Tynntarm

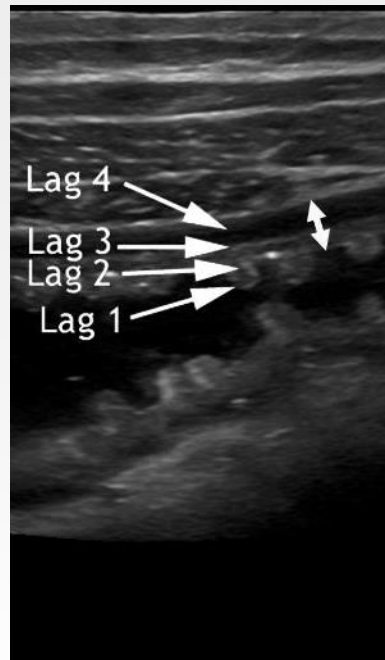
- Start terminal ileum
- Skann i proksimal retning
- Vær systematisk
- Bruk kompresjon for å identifisere tarmslynger dypt i buken
- Bruk bakre bukvegg som indikator på at du har godt innsyn
- NB! Husk bekkenregionen! En full blære forenkler innsyn der.



# Normalfunn

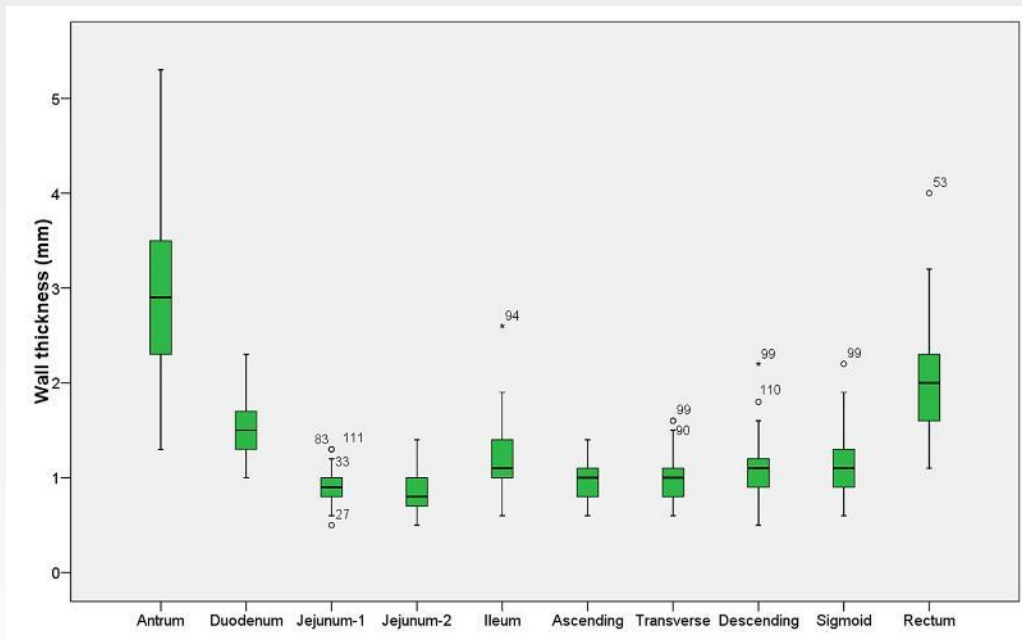
## -Vegglag i GI traktus

- 3 to 5 vegglag sees avhengig av transducerfrekvens
- Delvis samsvar mellom ultralydlag og histologiske lag
- Overgangsekko
  - Oppstår i alle vevsoverganger
  - Feiltolkes som histologiske lag
  - Dekker faktiske strukturer



# Normalfunn

## -Veggtykkelse vs lokalitet i GI-traktus

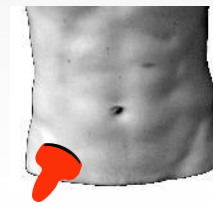
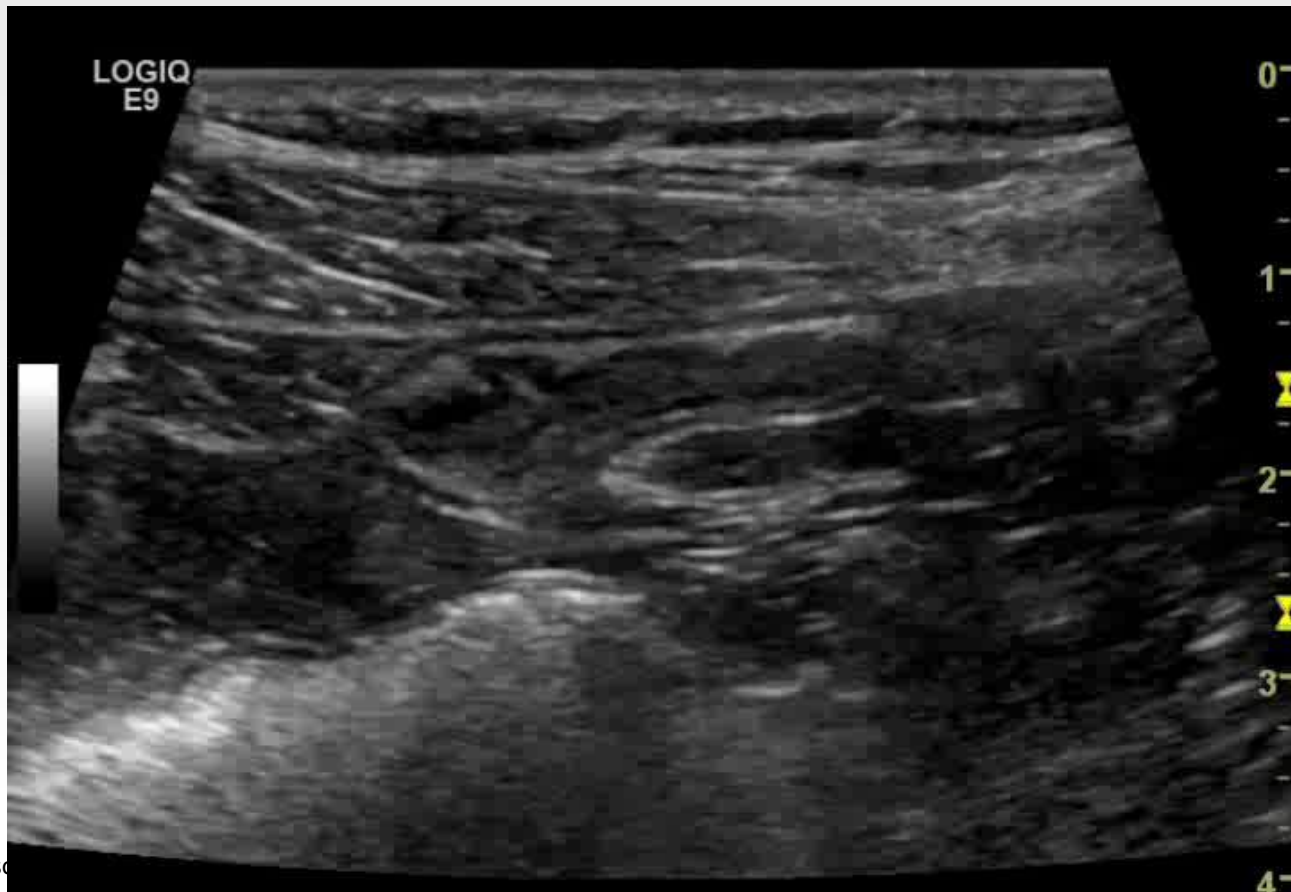


GI wall thickness in healthy volunteers (n=122). < 2mm except for antrum, duodenum and rectum. (Nylund et al. 2012)  
3 or 4 mm commonly used as cut off in clinical studies



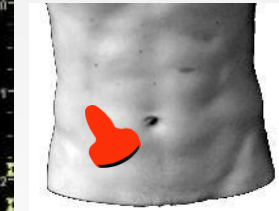
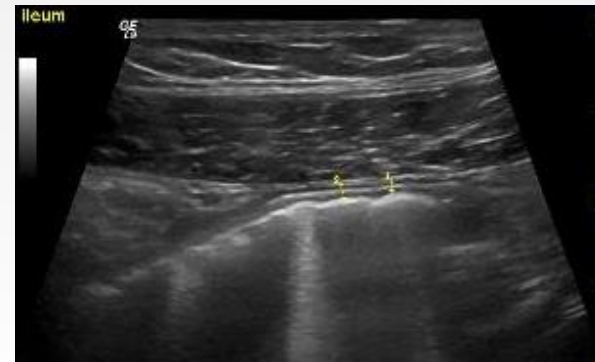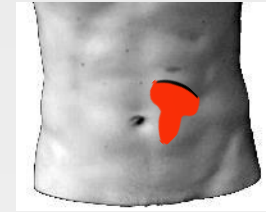

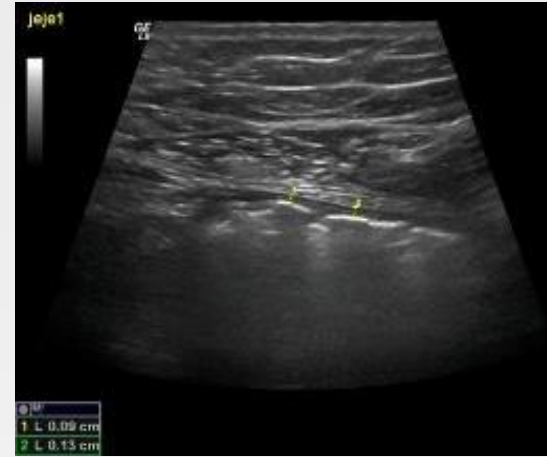
# Normalfunn



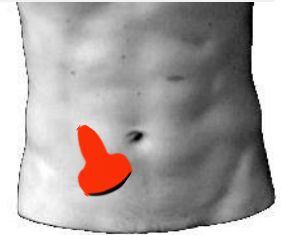
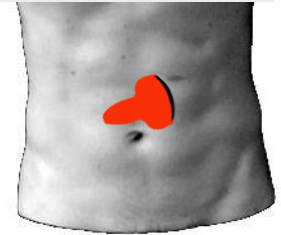
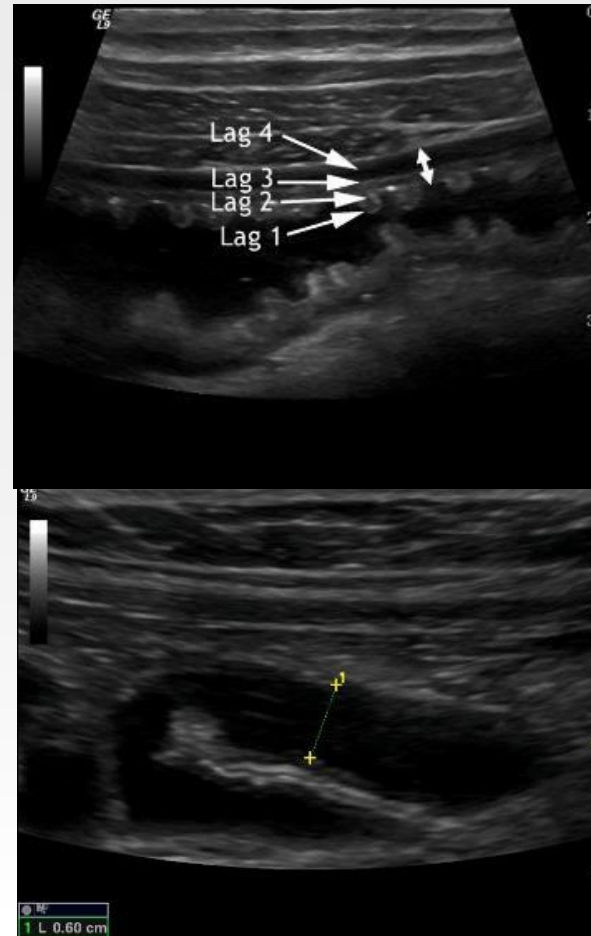
# Normalfunn -Tynntarm

- Lokalitet:
  - Jejunum primært umbilikalt eller mot øvre venstre kvadrant
  - Ileum primært i hypogastriet, i pelvis og nedre høyre kvadrant
- Motilitet:
  - Peristaltikk med kontraksjoner opp mot 12/minutt
  - Færre i ileum
  - Ved faste variabel aktivitet avhengig av fase til «migrating motor complex.»



# Normalfunn -Tynntarm

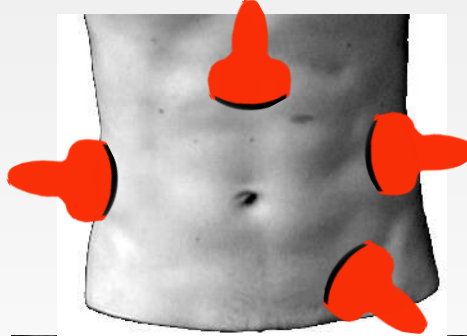
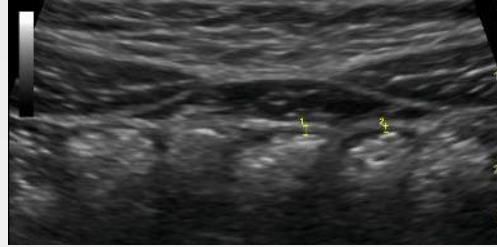
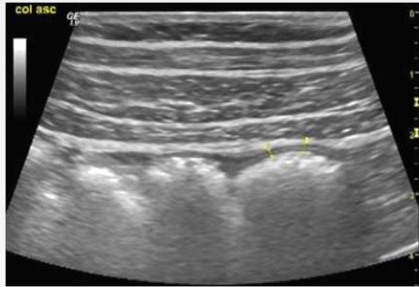
- Sonoanatomi
  - Valvulae conniventes er tettere og tydeligere i jejunum
  - M. propria inngår ikke
- Lumen
  - Lett å komprimere
  - Væskeaktig, grått innhold, ofte tomt ved faste
  - Luft stiger opp mot proben
  - Sjelden væskeaktig innhold (Se bilder)



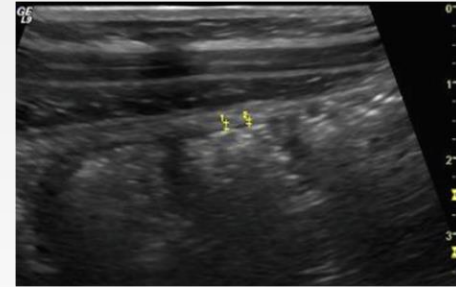
# Normalfunn

## -Kolon

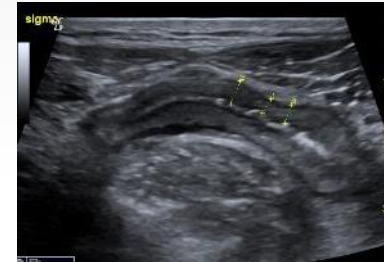
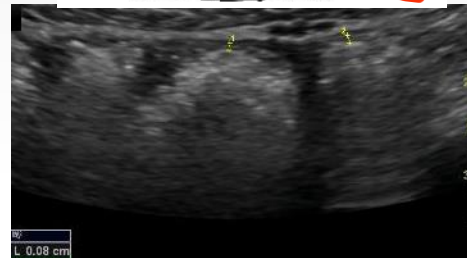- Motilitet:
  - Sjelden
  - Vanskelig å komprimere og “dytte vekk”



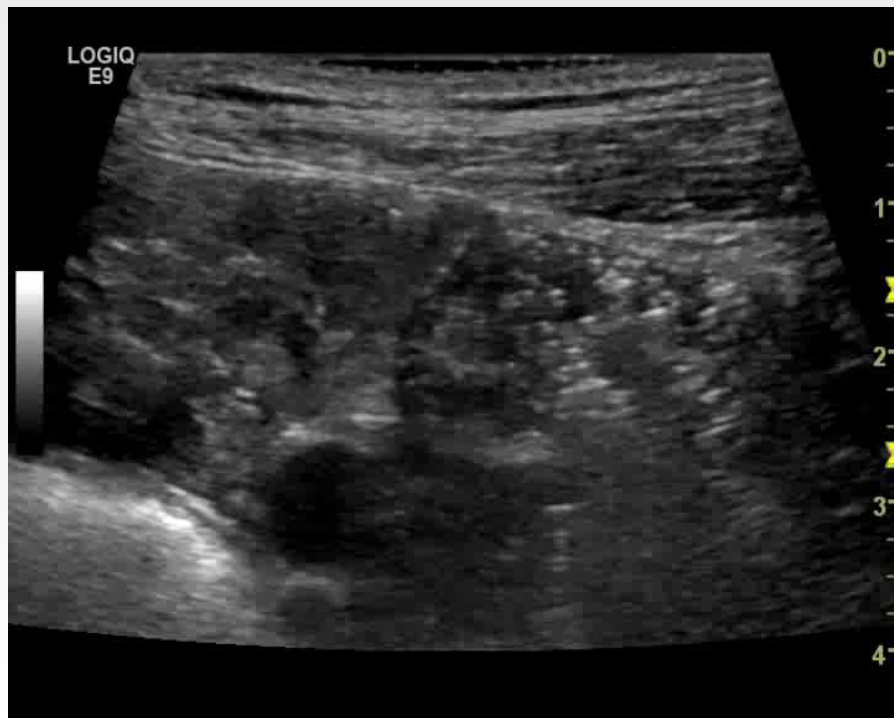
- Sonoanatomi
  - Hastreringer
  - (inkluderer propria)



- Lumen
  - Innhold blandet med luft
  - Som regel innhold
  - Sigmoid tom etter defekasjon

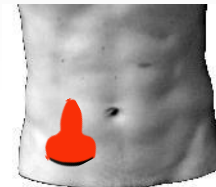
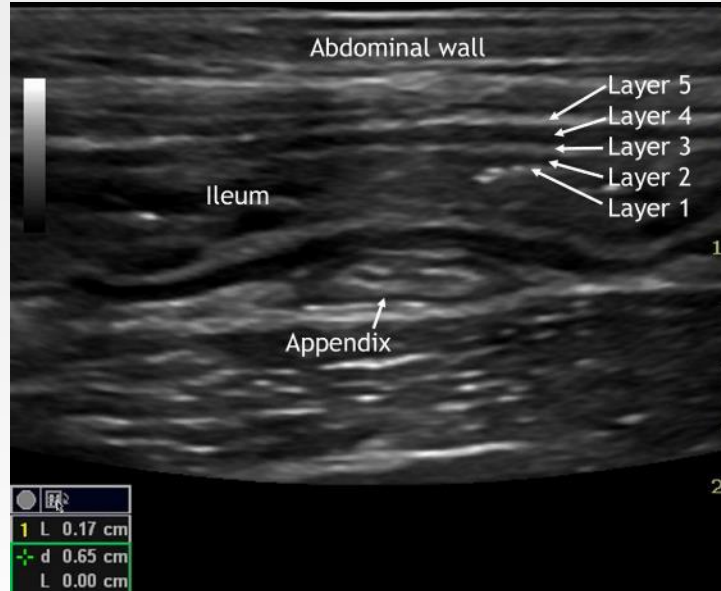


# Tynntarm vs tykktarm



# Normalfunn -Appendix

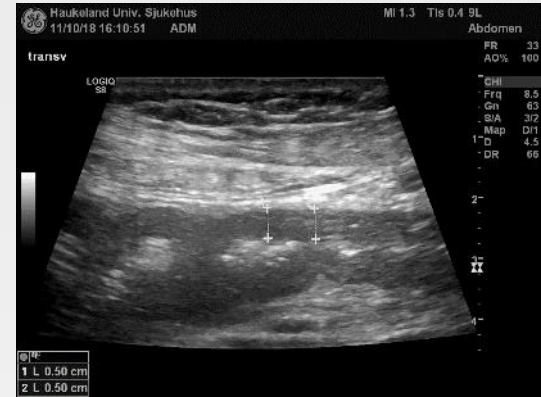- Location:
  - Variabel
  - Ofte mellom terminale ileum/cøcum og psoas muskelen
- <6mm
- Kan komprimeres flat (Se bilde)



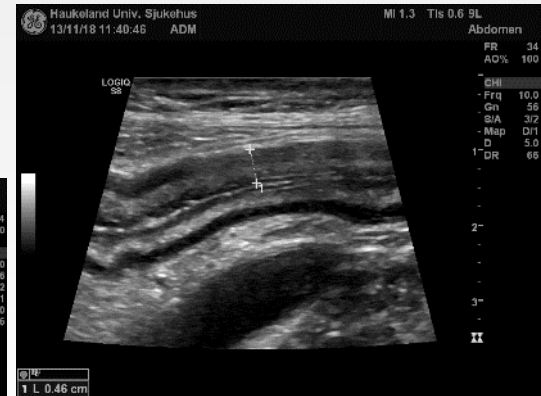# Ulcerøs colitt

## -Generelt

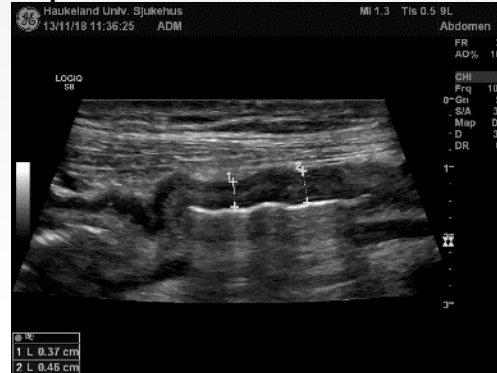
- Veggtykkelse 2-10 mm
- Mukosa tykkere enn submukosa (Som oftest)
- Kontinuerlig utbredelse fra rektum og proksimalt
- Avflatede haustra
- Kollabert lumen
- Bevart lagdeling (Som oftest)
- Perikolisk fett er og muscularis propria er ikke involvert (Som oftest)



Transversum



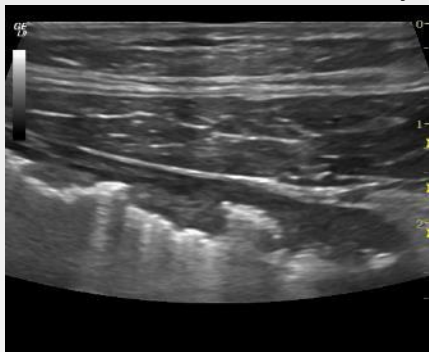
Sigmaideum



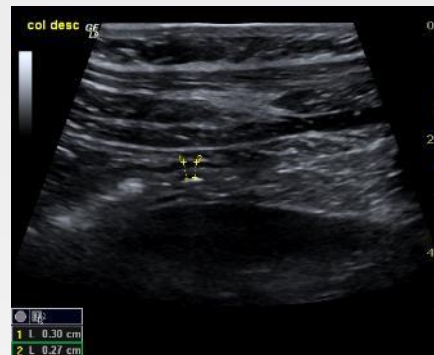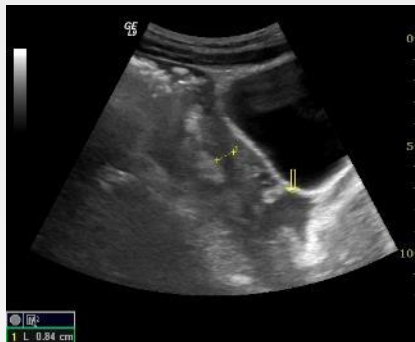Descendens

# Ulcerøs colitt -flere eksempler

Colon ascendens m/ulcerasjoner

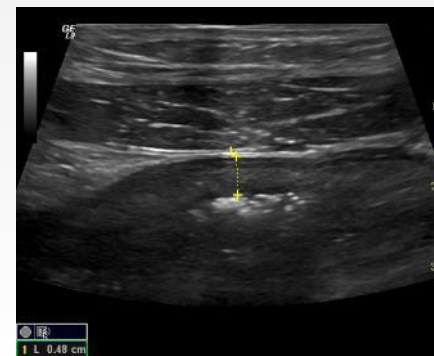
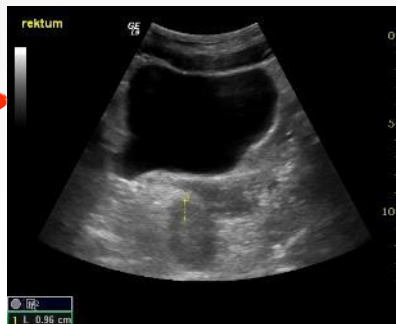
Distale sigmo med  
pseudopolypper

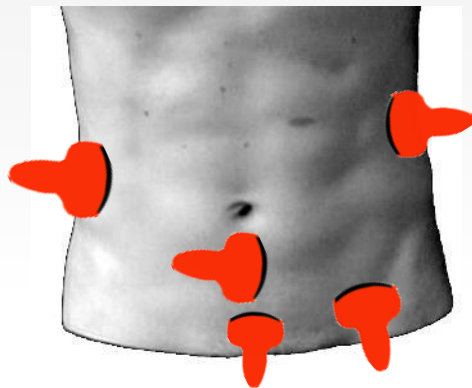


Col. desc med tom lumen

Proktitt



Colon sigmodeum prox

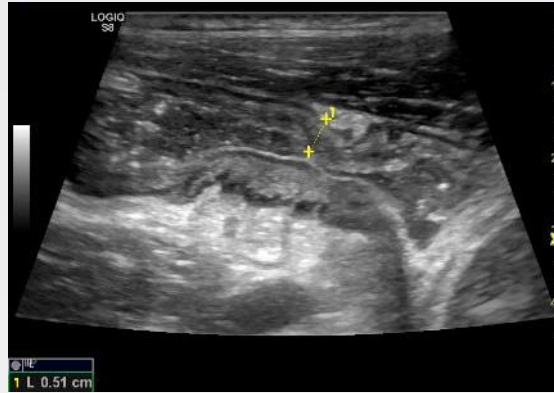




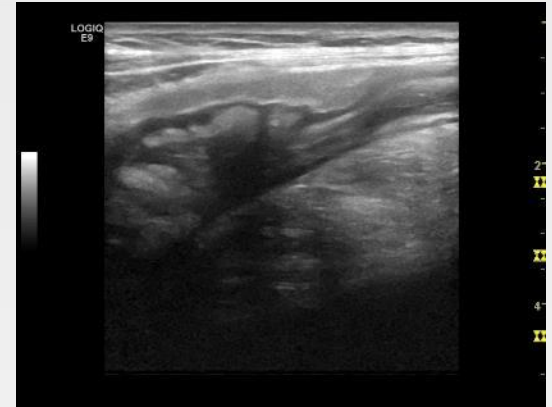
# Crohns sykdom

## -Generell

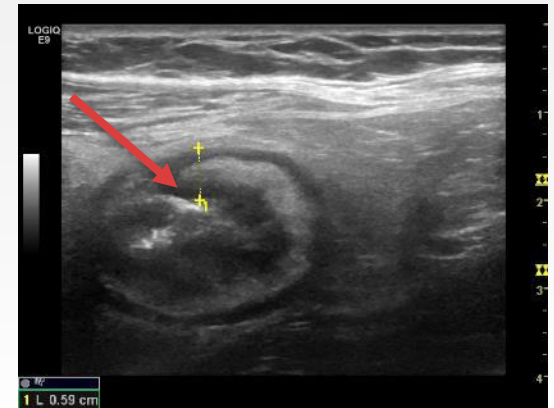
- Veggtykkelse 3-15 mm
- 3 mm brukt som cut off i kliniske studier
- Flekkvis utbredelse
- Prominent submukosa
- Tap av vegglag indikerer transmural sykdom, ulcerasjoner eller kronisk inflammasjon
- Mesenteriell affeksjon med fettvevsproliferasjon
- Tap av peristaltikk og elastisitet
- Fikserte vinkler
- Avsmalnet lumen



Stenose TI



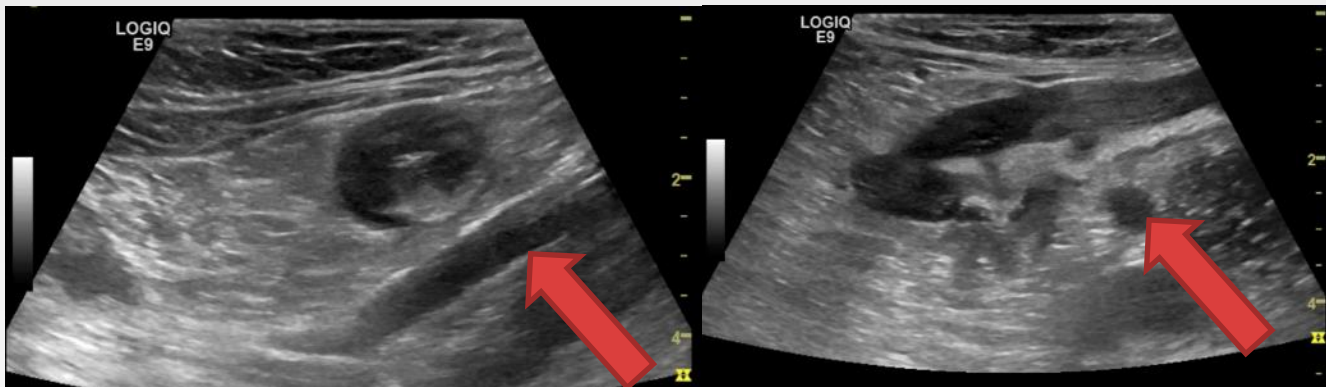
Transmural affeksjon TI



Ulcerasjon og fettvevsproliferasjon TI

# Crohns sykdom

## -Generelt

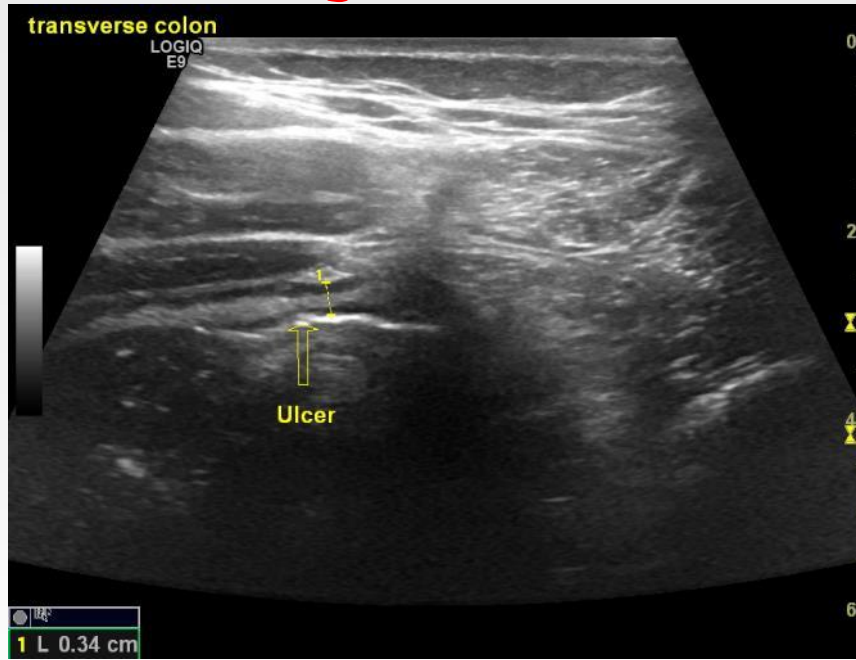


Pasient med sykdom i kolon.

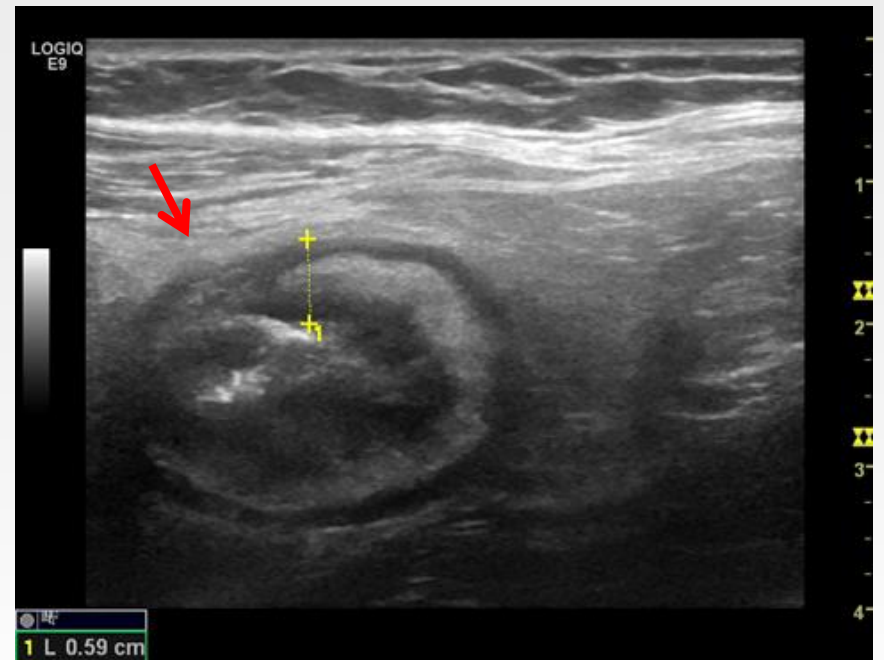
Venstre: Tverrsnitt av sigmo med tap av vegglag og fettvevsproliferasjon. (Rød pil mot A. iliac sin.)

Høyre: Tilsvarende lengdesnitt. Langsgående ulcerasjon i fremre vegg im område med tap av vegglag

# Vegglag -Ulcerasjoner



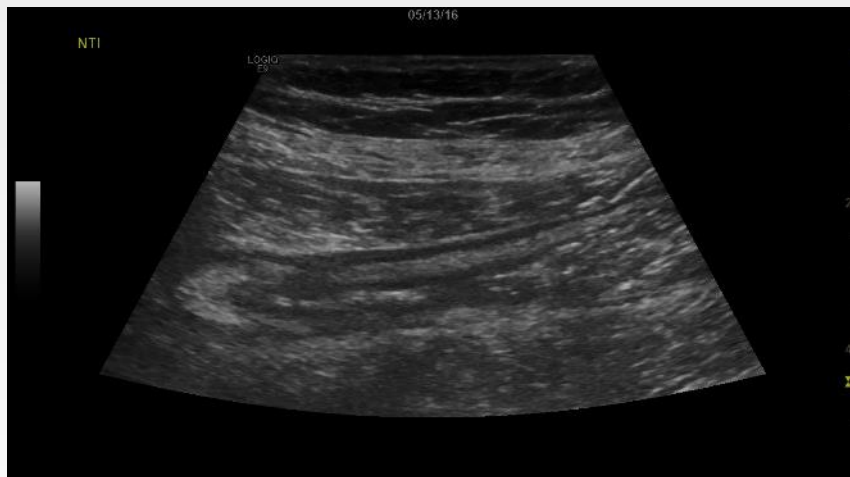Lite sår i transversum hos Crohnpasient



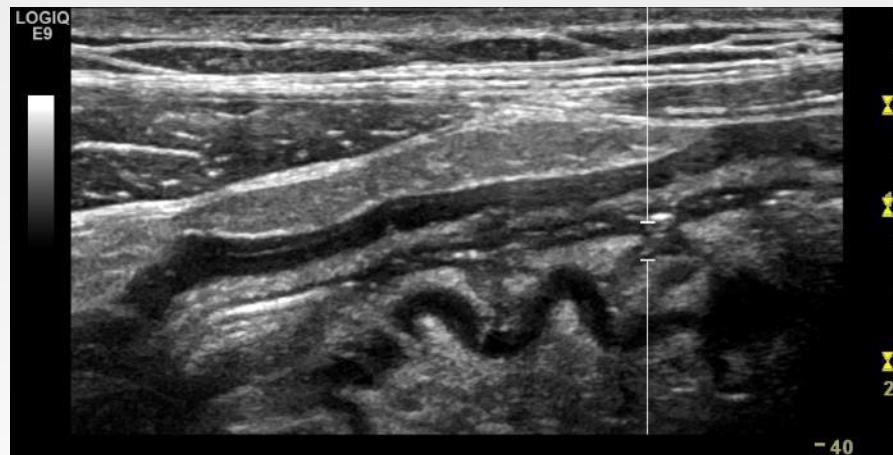
Stort sår i terminale ileum hos Crohnpasient

# Ekstramurale funn

## -Fettvevsproliferasjon



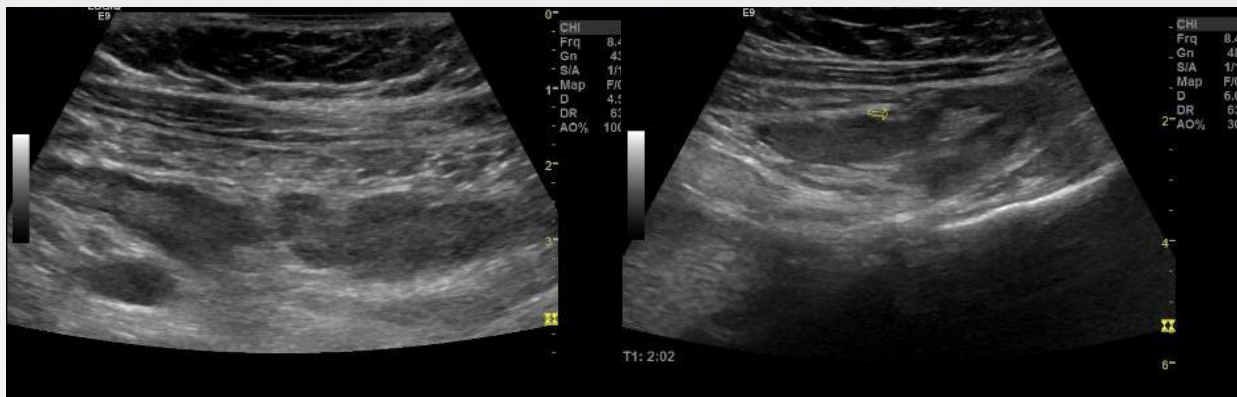Relativt hypoekkoget og uryddig  
→ Gammelt/Kronisk



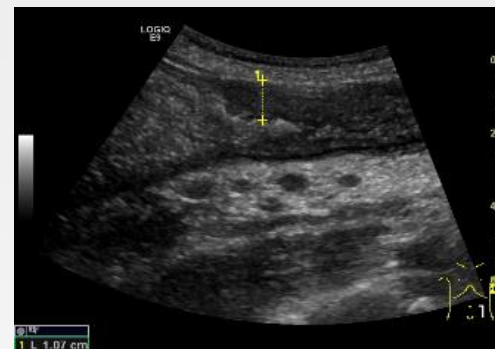
Relativt hyperekkogent og jevnt  
→ Nytt/akutt

# Ekstramurale funn

## -Mesenterielle lymfeknuter



Utbredte konglomerater med reaktive, klart forstørrede lymfeknuter

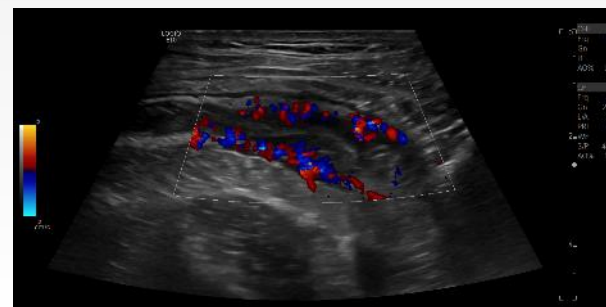
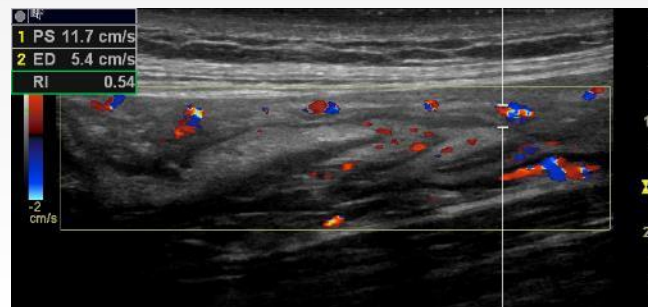
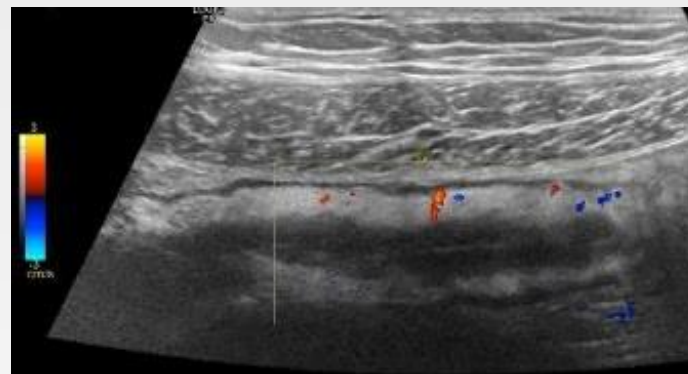
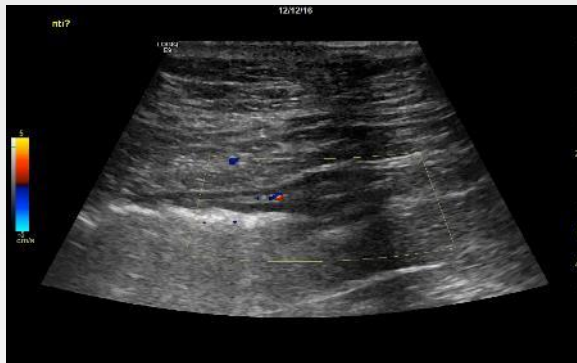


Synlige små lymfeknuter i mesenteriet

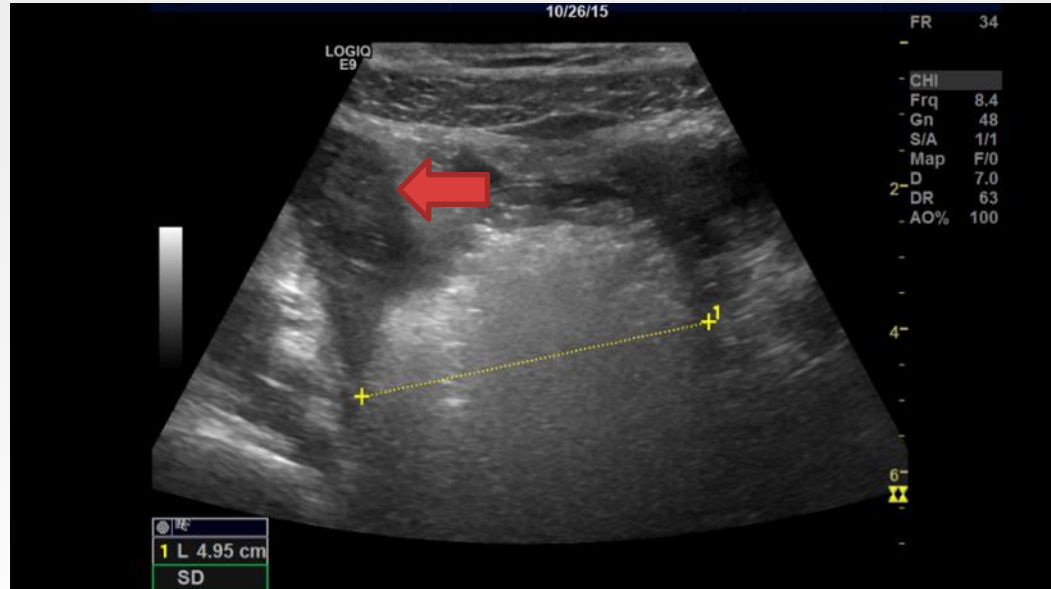
- Lymfeknuter sees hyppigere hos CD pasienter og unge
- Vedvarer også etter pasienten er i remisjon.

# Blodforsyning

## -Color/power Doppler-CD



# Komplikasjoner Mb Crohn -Strikturer/stenoser



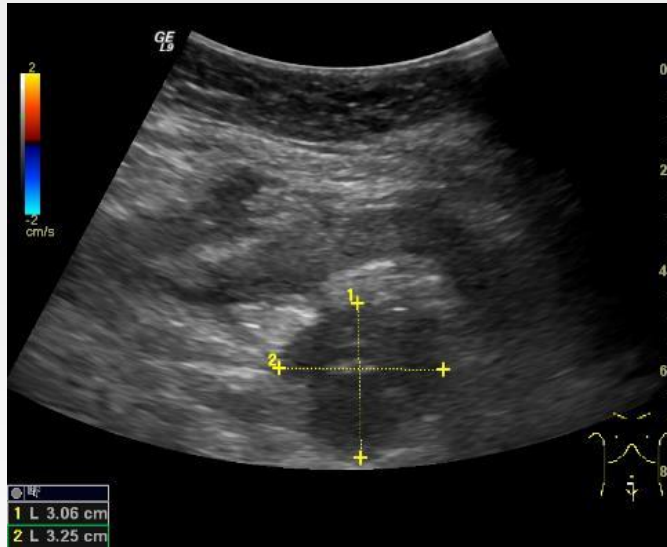
«Klassisk stenose» i terminale ileum med prestenotisk dilatasjon  
(Rød pil mot stenose.)



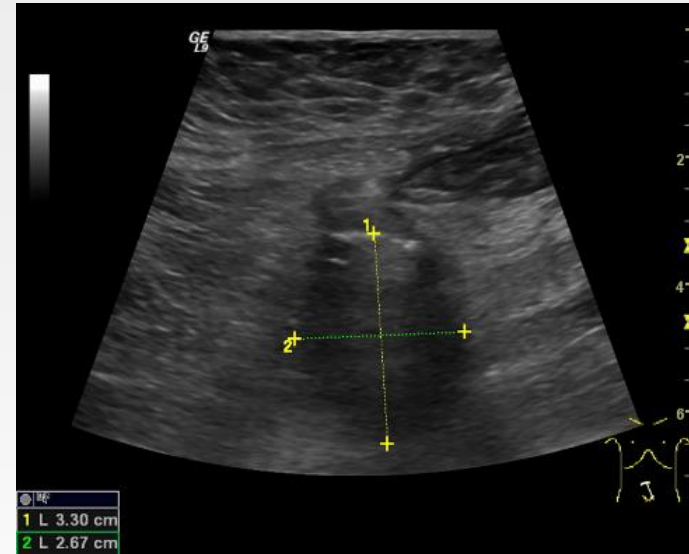


# Komplikasjoner

## -Abscesser og infiltrater

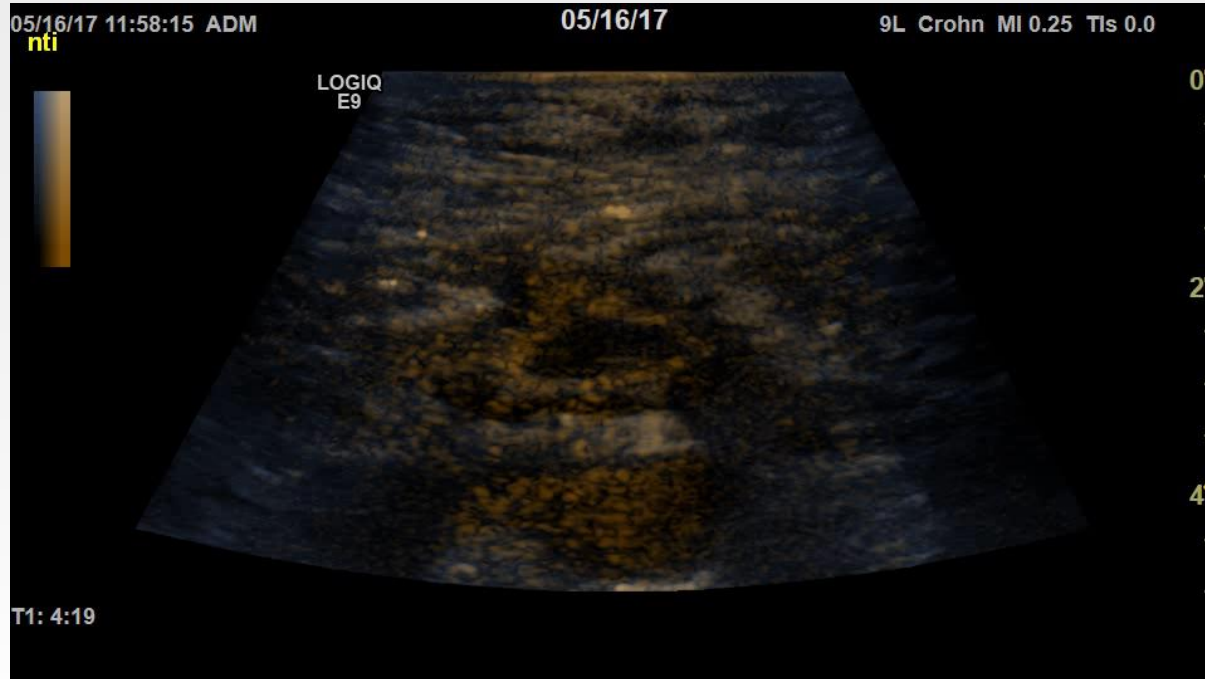


Abscess som kommuniserer til tarm via sinus



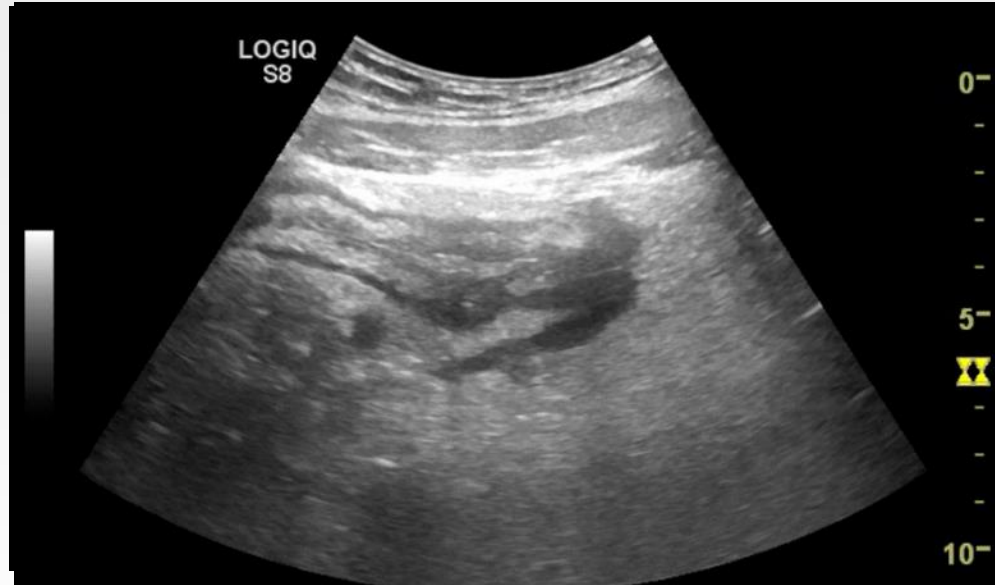I et annet plan sees gassinnhold i abscessshulen mer tydelig

# Komplikasjoner Mb. Crohn -Abscesser og infiltrater



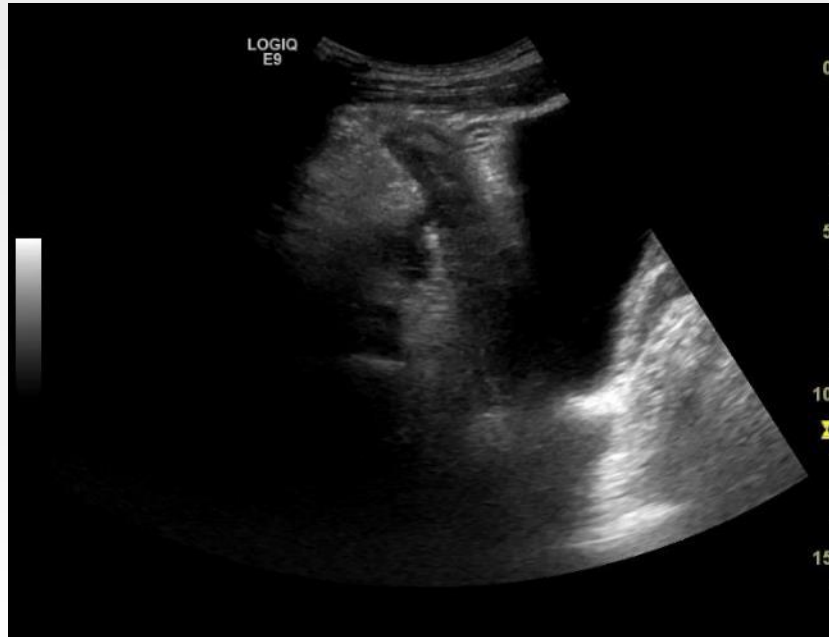
Kontrastforsterket ultralyd av hypoekkoisk område ved en tynntarmskonglomerat

# Komplikasjoner Mb . Crohn -Fistler og sinuser



«Sveip» over enteroenterisk fistel.

# Komplikasjoner Mb. Crohn -Fistler og sinuser



Sinusgang til abscess i bekkenet

# Oppsummering og rapport

- Tarmområder IKKE sett
- Patologisk veggtykkelse
- Sykdomsutbredelse
- Vegglag
- Motilitet
- Lumen
- Ekstraintestinal affeksjon



Spørsmål?



---

**uib.no**